

## Dermatite seborreica\* Seborrheic dermatitis

Ana Luisa Sobral Bittencourt Sampaio<sup>1</sup>  
Thiago Jeunon de Sousa Vargas<sup>3</sup>  
Amanda Pedreira Nunes<sup>5</sup>

Ângela Cristina Akel Mameri<sup>2</sup>  
Marcia Ramos-e-Silva<sup>4</sup>  
Sueli Coelho da Silva Carneiro<sup>6</sup>

**Resumo:** A dermatite seborreica é uma doença eritêmato-escamativa de caráter crônico-recidivante que acomete entre 1 e 3% da população geral dos Estados Unidos. Possui dois picos de incidência - o primeiro, durante os três primeiros meses de vida, e o segundo, a partir da puberdade, atingindo seu ápice entre os 40 e 60 anos de idade. Os indivíduos HIV positivos têm maior prevalência da doença, que apresenta maior intensidade e tendência à refratariedade ao tratamento. Doenças neurológicas e outras doenças crônicas também estão associadas ao desenvolvimento da dermatite seborreica. Como mecanismo fisiopatogênico, reconhece-se que o fungo *Malassezia sp.*, presente na pele de indivíduos suscetíveis, leve a uma irritação não-imunogênica a partir da produção de metabólitos à base de ácidos graxos insaturados deixados na superfície cutânea. Este artigo faz uma revisão da literatura sobre dermatite seborreica, com ênfase nos aspectos imunogenéticos, formas clínicas e tratamento.

**Palavras-chave:** Dermatite; Dermatite seborreica; Eczema

**Abstract:** Seborrheic dermatitis is a chronic relapsing erythematous scaly skin disease, the prevalence of which is around 1 to 3% of the general population in the United States. It has two incidence peaks, the first in the first three months of life and the second beginning at puberty and reaching its apex at 40 to 60 years of age. The prevalence of seborrheic dermatitis is higher in HIV-positive individuals and the condition tends to be more intense and refractory to treatment in these patients. Neurological disorders and other chronic diseases are also associated with the onset of seborrheic dermatitis. The currently accepted theory on the pathogenesis of this disease advocates that yeast of *Malassezia spp.*, present on the skin surface of susceptible individuals, leads to a non-immunogenic irritation due to the production of unsaturated fatty acids deposited on the skin surface. This article provides a review of the literature on seborrheic dermatitis, focusing on immunogenetics, the clinical forms of the disease and its treatment.

**Keywords:** Dermatitis; Dermatitis, seborrheic; Eczema

Recebido em 18.11.2010.

Aprovado pelo Conselho Editorial e aceito para publicação em 24.03.2011.

\* Trabalho realizado no Serviço de Dermatologia da Universidade Federal do Rio de Janeiro (UFRJ) – Rio de Janeiro (RJ), Brasil.

Conflito de interesse: Nenhum / *Conflict of interest: None*

Suporte financeiro: Nenhum / *Financial funding: None*

<sup>1</sup> Médica, mestranda do Programa de Pós-Graduação em Clínica Médica da Faculdade de Medicina da Universidade Federal do Rio de Janeiro (UFRJ) – Rio de Janeiro (RJ), Brasil.

<sup>2</sup> Mestre (Dermatologia) pela Universidade Federal do Rio de Janeiro (UFRJ) - Chefe da Dermatologia da Clínica Medicina Especializada (MESP) – Vitória (ES), Brasil.

<sup>3</sup> Research fellowship pela Ackerman Academy of Dermatopatology - Médico, preceptor e chefe do Departamento de Dermatopatologia do Serviço de Dermatologia do Hospital Federal de Bonsucesso (HFB) – Rio de Janeiro (RJ), Brasil.

<sup>4</sup> Doutora em Medicina (Dermatologia) pela Universidade Federal do Rio de Janeiro (UFRJ) – Professora-associada e chefe do Serviço de Dermatologia do Hospital Universitário Clementino Fraga Filho - Universidade Federal do Rio de Janeiro (HUCFF – UFRJ) – Rio de Janeiro (RJ), Brasil.

<sup>5</sup> Acadêmica da Faculdade de Medicina - Universidade Federal do Rio de Janeiro (UFRJ) – Rio de Janeiro (RJ), Brasil.

<sup>6</sup> Doutorado em Medicina (Dermatologia) pela Universidade Federal do Rio de Janeiro (UFRJ) – Professora-adjunta de Dermatologia da Faculdade de Ciências Médicas da Universidade do Estado do Rio de Janeiro (UERJ) – Docente-colaboradora e dermatologista do Hospital Universitário Clementino Fraga Filho - Universidade Federal do Rio de Janeiro (HUCFF – UFRJ) – Rio de Janeiro (RJ), Brasil.

## INTRODUÇÃO, HISTÓRICO E EPIDEMIOLOGIA

A dermatite seborreica (DS) é uma doença inflamatória crônica comum, que acomete cerca de 1 a 3% da população geral dos EUA, sendo 3 a 5% em adultos jovens. A prevalência da DS nos indivíduos HIV positivos varia entre 20 e 83%.<sup>1</sup> Possui dois picos de incidência: um no recém-nascido, até os três meses de vida, e outro na fase adulta, aproximadamente entre os 30 e 60 anos de idade.<sup>2</sup> A apresentação bimodal da doença (ao nascimento e pós-puberal) sugere que ela esteja relacionada a hormônios sexuais. Os homens são acometidos com maior frequência em todas as faixas etárias e não há predileção racial.

Malassez foi a primeira pessoa a descrever elementos fúngicos leveduriformes em escamas do couro cabeludo, provavelmente representativas da doença que viria a ser conhecida como DS após a descrição original de Unna em 1887.<sup>3,4,5</sup> Em 1952, Leone relacionou o *Pityrosporum ovale* (posteriormente designado *Malassezia sp.*) à pitiríase do couro cabeludo, ao eczema seborreico figurado e a várias outras dermatoses escamosas.<sup>6,7</sup>

Nos anos 50, o foco das pesquisas sobre DS foi investigar sua associação a deficiências vitamínicas, como as vitaminas B2, B6, B12 e a biotina.<sup>8-16</sup> No entanto, até hoje não há comprovação da associação entre DS e deficiência nutricional.<sup>17</sup> Sudan defendeu a teoria de que a nicotina atua como hapteno na fisiopatogenia da DS.<sup>18-22</sup> Atualmente, trabalhos têm apontado para a importância do papel da *Malassezia sp.*, presente na flora normal do homem, na gênese das lesões de DS em pacientes suscetíveis.<sup>17,23-25</sup> Sua participação foi sugerida pelo fato de a doença responder ao tratamento com antifúngicos.<sup>17</sup>

Além da infecção pelo vírus HIV, algumas doenças neurológicas também cursam com maior incidência de DS, como a doença de Parkinson. Pacientes parkinsonianos em tratamento com levodopa apresentam melhora da DS.<sup>26-31</sup> A maior incidência de DS no paciente com Parkinson parece estar relacionada ao aumento da secreção de hormônios sexuais masculinos e seus efeitos sobre as glândulas sebáceas e não a uma disfunção autonômica (disautonomia), como se pensava anteriormente.<sup>32</sup> Foi também observada prevalência maior da DS no parkinsonismo induzido por neuroleptícos, na craniosinostose, na polineuropatia amiloidótica familiar, no traumatismo craniano, no trauma medular, nos acidentes vasculares encefálicos (AVE), na epilepsia e na paralisia do nervo facial.<sup>25,33-38</sup> Já foi descrita ocorrência de DS apenas no lado plégico de pacientes com AVE, após descompressão de malformação de Chiari I, ou na área afetada pela sirinngomielia.<sup>38-40</sup>

Ercis et al., em 1996, relataram que 30,9% dos indivíduos com síndrome de Down apresentam DS,

embora Daneshpazhooh et al. tenham mostrado prevalência de apenas 3%.<sup>41,42</sup>

Outras doenças sistêmicas cursam com maior incidência de DS, como o infarto agudo do miocárdio, pancreatite alcoólica e alcoolismo.<sup>43-47</sup>

## ETIOPATOGENIA

### *Malassezia sp.*

A *Malassezia spp.* é um fungo lipofílico constituinte da flora normal da pele do ser humano. Sua primeira descrição ocorreu em meados de 1840, por Eichsted e Sluyter, que a relacionaram à pitiríase versicolor. Em 1853, Robin a denominou *Microsporum furfur* e Malassez, em 1874, descreveu-a em escamas do couro cabeludo.<sup>3,48</sup>

O gênero *Malassezia* foi descrito por Baillon em 1889 e tem prioridade taxonômica sobre o gênero *Pityrosporum*, determinado por Sabouraud, em 1904, para o mesmo grupo de micro-organismos. A classificação atual inclui o gênero *Malassezia* na família *Cryptococcaceae*, da classe dos *Blastomicetos*.<sup>49</sup>

A *Malassezia* é um fungo dimórfico de grande pleomorfismo que, por ter sido inicialmente classificado a partir de critérios morfológicos, foi denominado *Pityrosporum ovale* (células ovais com gemulação de base larga) e *orbiculare* (células redondas com gemulação de base estreita). Mais tarde, concluiu-se que ambas as formas eram variantes morfológicas da mesma espécie. Atualmente, por meio de métodos sorológicos e genéticos, o gênero *Malassezia* é dividido em sete espécies: *M. furfur*, *M. pachydermatis*, *M. sympodialis*, *M. globosa*, *M. obtusa*, *M. restricta* e *M. slooffiae* (Tabela 1).<sup>49,50</sup>

Embora Unna tenha descrito a doença dermatite seborreica em 1887, foi Malassez, em 1874, quem primeiro observou o fungo nas escamas do couro cabeludo.<sup>3,4,5</sup> Posteriormente, Moore e Kile relacionaram a *Malassezia sp.* diretamente à doença.<sup>48</sup>

A *Malassezia sp.* está relacionada tanto a doenças infecciosas, nas quais o micro-organismo é o agente etiológico direto, quanto a doenças inflamatórias de etiologia multifatorial, nas quais o crescimento exa-

TABELA 1: Classificação taxonômica da *Malassezia spp*

Classe:	Basidiomicetos
Família:	<i>Cryptococcaceae</i>
Gênero:	<i>Malassezia</i>
Espécies:	<i>M. pachydermatis</i> <i>M. furfur</i> <i>M. sympodialis</i> <i>M. globosa</i> <i>M. obtusa</i> <i>M. restricta</i> <i>M. slooffiae</i>

gerado da *Malassezia sp.* funciona como um fator desencadeante ou agravante em pacientes suscetíveis. No primeiro grupo, estão incluídas a pitíriase versicolor, a foliculite por *Malassezia* (ou foliculite pitirospórica), pneumonia por *Malassezia sp.*, sepse associada a cateter venoso profundo de pacientes em nutrição parenteral total e peritonite em indivíduos submetidos à diálise peritoneal ambulatorial. No segundo, temos a DS como principal exemplo, acompanhada da dermatose confluenta e reticulada de Gourgerot e Carteaud, da psoríase e da dermatite atópica.<sup>51-53</sup>

Cada uma destas doenças possui manifestações clínicas e histológicas diversas que não podem ser explicadas apenas pela presença de determinada espécie de *Malassezia* na pele, tendo como fatores contribuintes o perfil imunológico do indivíduo e a hereditariedade.<sup>54</sup>

Ainda não está perfeitamente definida a fisiopatologia exata da dermatite seborreica. Porém, hoje a regra é a associação da doença à presença do fungo *Malassezia sp.* na pele dos indivíduos acometidos. Sabe-se que este é encontrado na pele de todos os indivíduos, podendo ser encontrado em maior quantidade naqueles que apresentam DS.<sup>55-57</sup> Entretanto, Bergbrant e Faergman, em 1989, não encontraram diferença na quantidade de *Malassezia sp.* quando compararam indivíduos portadores de DS com controles sadios, assim como pele lesional com pele sã.<sup>58</sup> Estes achados sugerem que há outros mecanismos fisiopatogênicos relacionados à reação anormal à *Malassezia sp.* e não necessariamente relacionados à sua quantidade.

Em 1984, Bourlond et al. demonstraram que o *P. ovale* (diga-se *Malassezia sp.*) pode ser encontrado em qualquer superfície contendo escamas (DS, ceratose actínica, nevos e verrugas virais) e que a multiplicação de tal fungo nestes locais torna sua demonstração mais fácil.<sup>59</sup>

Diversos estudos foram conduzidos para se definir qual é a espécie de *Malassezia* mais prevalente na DS. Nakabayashi et al. relatam ter encontrado 35% de *M. furfur* e 22% de *M. globosa* nos indivíduos com DS.<sup>60,61</sup> Rendic et al. encontraram *M. globosa* em 67% da amostra, seguida de *M. furfur* e *M. sympodialis*.<sup>62</sup> Gupta e Gaitanis relataram maior quantidade de *M. globosa*.<sup>63,64</sup> Tajima foi o único autor a relatar a *M. restricta* como a mais frequente.<sup>65</sup>

Nakabayashi e Sei observaram que as crianças com DS têm maior quantidade de *Malassezia* (*M. furfur* e *M. globosa*) do que as não-acometidas pela doença.<sup>66</sup> Bergbrant considera que a quantidade de *P. ovale* (leia-se *Malassezia sp.*) na pele não é o fator determinante para a reação inflamatória, mas, sim, a quantidade de lipídios na superfície cutânea e a reação imune do indivíduo à presença do fungo. Ele

ainda observou a relação da doença à hereditariedade, sazonalidade e estresse mental e com a redução da função das células T.<sup>58,67,68</sup> Para corroborar as evidências de a *Malassezia sp.* contribuir para a inflamação cutânea na DS, Plotkin em 1996, e De Angelis, em 2007, descreveram a produção de uma lipase por este fungo, que é essencial para o seu crescimento *in vitro* e *in vivo*.<sup>69,70</sup> A hipótese seria a de que o fungo se utiliza dos lipídios da superfície cutânea, produzindo ácidos graxos insaturados e saturados que, deixados no ambiente (superfície cutânea do indivíduo), induzem resposta inflamatória.<sup>71,72</sup>

O sebo da pele permitiria o crescimento do *P. ovale* (leia-se *Malassezia*) e, assim, o desenvolvimento da DS; portanto, a manutenção de reservatórios de sebo residual (como a higiene inadequada) poderia predispor ao surgimento da doença, como ocorre nos pacientes neuropatas.<sup>73</sup>

Uma evidência concreta da relação da *Malassezia* com a DS é a resposta ao tratamento com antifúngicos.<sup>72,74,75</sup>

Em 2007, Dawson defendeu que o desenvolvimento da DS depende de três fatores: produção de sebo, metabolismo da *Malassezia* e suscetibilidade do indivíduo.<sup>76</sup>

## HISTOPATOLOGIA

A histopatologia da DS depende do estágio clínico em que se encontra. Desta forma, nas fases aguda e subaguda nota-se um infiltrado inflamatório composto principalmente por linfócitos e histiócitos, associado à espongirose e hiperplasia psoriasiforme leves a moderadas, associadas à paraceratose ao redor dos óstios foliculares (paraceratose “em ombro”) (Figuras 1 e 2). Já durante a fase crônica, além dos achados acima, há marcada hiperplasia psoriasiforme, com dilatação dos capilares e vênulas do plexo superficial, o que determina bastante semelhança com a psoríase.<sup>77</sup> Os achados histopatológicos da psoríase vulgar são semelhantes, exceto pela espongirose.<sup>78</sup>

## IMUNOGENÉTICA

Faergemann descreveu que há aumento no número de células T natural killer (NK), além de baixos títulos de anticorpos da classe IgG nos pacientes com DS em relação aos controles. Há queda da ativação linfocitária dos indivíduos com DS, quando em contato com a *Malassezia sp.*, redução da produção de IL-2 e IFN- $\gamma$  e aumento da produção de IL-10.<sup>79</sup> Em estudo subsequente, o mesmo autor demonstrou maior quantidade de células NK1+ e CD16+ associadas à ativação do complemento nas lesões de DS, quando comparadas à pele não-acometida dos mesmos pacientes ou à pele de indivíduos sem DS, o que sugere a presença de intensa resposta imune irritativa



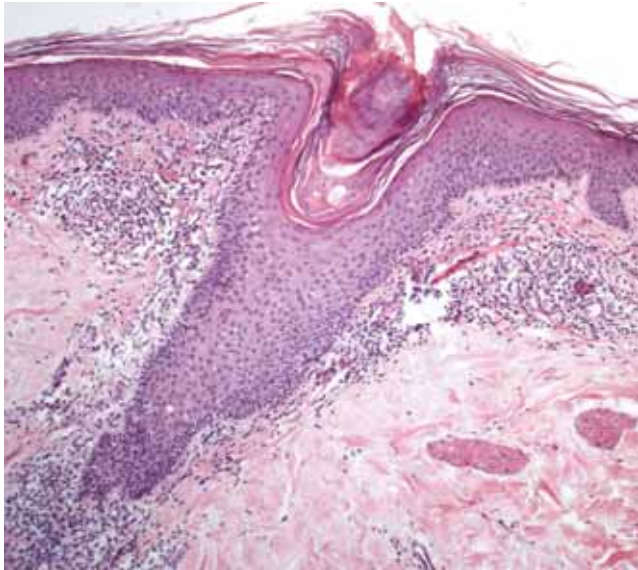


FIGURA 1: Espongiose discreta no infundíbulo, com escamocrosta “em ombro” no óstio folicular e formação de rolha córnea. A derme exibe infiltração inflamatória mononuclear. HE, aumento original de 100x

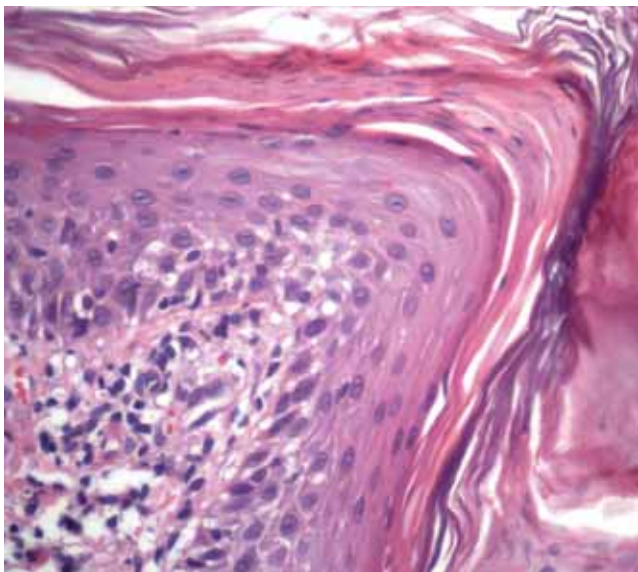


FIGURA 2: Detalhe da espongiose no infundíbulo e da escamocrosta “em ombro” no óstio folicular. Derme exibindo infiltração inflamatória mononuclear. HE, aumento original 400x

não-alérgica.<sup>80</sup>

Parry e Shape, em 1988, não observaram anticorpos circulantes contra o fungo nem sensibilização sistêmica, levando à conclusão de que não é a alteração na resposta humoral à *Malassezia sp.* e, sim, uma alteração na resposta imune celular.<sup>81,82</sup> Neuber et al. também verificaram que na DS há alteração da imunidade celular.<sup>83</sup>

Watanabe et al. demonstraram que a *M. furfur* não leva à produção de citocinas pelos queratinócitos,

enquanto as outras espécies de *Malassezia* o fazem. Além disso, relataram que, dependendo da espécie de *Malassezia*, há estímulo à produção de determinado perfil de interleucinas inflamatórias e, assim, caracterização de uma doença distinta. Por exemplo, quando há produção de IL-8, há atração de neutrófilos e, clinicamente, a foliculite por *Malassezia*; da mesma forma, a não-produção de MCP-1, um quimiotático para monócitos, determina clinicamente a DS.<sup>84</sup>

Não foi encontrado aumento da produção de anticorpos (IgM e IgG) anti-*Malassezia* nos pacientes com DS; este foi observado significativamente nos pacientes com dermatite atópica. Este fato sugere que não há resposta imune humoral anti-*Malassezia sp.* na DS.<sup>79,82,85</sup>

Passi et al. encontraram níveis séricos reduzidos de vitamina E, de ácidos graxos poli-insaturados e da atividade da glutathione peroxidase eritrocítica nos pacientes com DS (tanto nos HIV positivos quanto nos negativos), e sugeriram a relação destes achados à patogenia da doença.<sup>86</sup>

Ianosi, em 2007, descreveu o infiltrado inflamatório da DS: pobre em CD20+ e rico em CD45Ro.<sup>87</sup>

## SISTEMA HLA

Mesmo havendo evidências de que a hereditariedade seja fator de predisposição para a DS, a única descrição de tipagem do HLA nos pacientes com dermatite seborreica ocorreu em 1976 por Tsuji. Ele tipificou o HLA de pacientes com psoríase vulgar, pustulose palmoplantar, dermatite seborreica e indivíduos saudáveis. Encontrou aumento das frequências de HLA-A1 e HLA-BW37 nos pacientes com psoríase vulgar; e de HLA-AW30 e/ou AW31 e HLA-B12 na dermatite seborreica.<sup>88</sup> O grupo de pesquisa representado pelos autores está conduzindo estudos a fim de elucidar o papel da imunogenética na DS.

## DIAGNÓSTICO CLÍNICO

A DS possui características distintas, dependendo da faixa etária acometida: na forma pediátrica é autolimitada, enquanto no adulto, a doença tem curso crônico.<sup>89</sup> As lesões são placas eritematosas e escamativas, de graus variáveis de extensão e intensidade.

A DS na infância ocorre com maior prevalência nos três primeiros meses de vida (10% em meninos e 9,5% em meninas), sendo a escamação do couro cabeludo a forma clínica mais comum (42%).<sup>90</sup> Caracteriza-se, logo após o nascimento, pelo surgimento de escamas amareladas, aderentes e de extensão variável. Pode também ocorrer na face e nas dobras, tais como regiões retroauriculares, pescoço, axilas e região inguinal. A criança com DS pode apresentar uma forma rara, generalizada que, frequentemente, é associada a imunodeficiências.<sup>17</sup>

A DS do adulto é uma dermatose crônica, de curso recidivante, que varia desde um eritema leve a moderado até lesões papulosas, exsudativas e/ou escamativas, com períodos de exacerbação relacionados ao estresse ou privação de sono.<sup>17,91</sup>

As áreas afetadas e a prevalência correspondente de cada uma são: face (87,7%), couro cabeludo (70,3%), tórax (26,8%), membros inferiores (2,3%), membros superiores (1,3%) e outros locais (5,4%), como as dobras (Figura 3).<sup>92</sup> As lesões são máculas ou finas placas de limites bem definidos, que podem assumir as colorações rosa, amarela clara ou eritematosa, com escamas finas, brancas e secas ou até amareladas úmidas ou oleosas. Podem ser limitadas a pequenas áreas do corpo, porém, há relatos de formas generalizadas e até mesmo de eritrodermia.<sup>93-96</sup> A presença de prurido é variável. As lesões podem ter como complicação principal a infecção bacteriana secundária, causando piora do eritema e do exsudato, desconforto local e linfonodomegalias reacionais próximas às áreas acometidas.

As lesões têm predileção pelas áreas de elevada produção de sebo, como o couro cabeludo, face, pavilhões auriculares, regiões retroauricular e pré-esternal, pálpebras e dobras (Figuras 4-10).

As lesões do couro cabeludo variam desde uma leve escamação (*pityriasis simplex capillitii*) até crostas melicéricas bem aderidas ao couro cabeludo e aos fios, podendo ou não causar áreas de alopecia (pseudotinea *amiantacea*). Na face, é característico o envolvimento das regiões glabellar e malar, dos sulcos

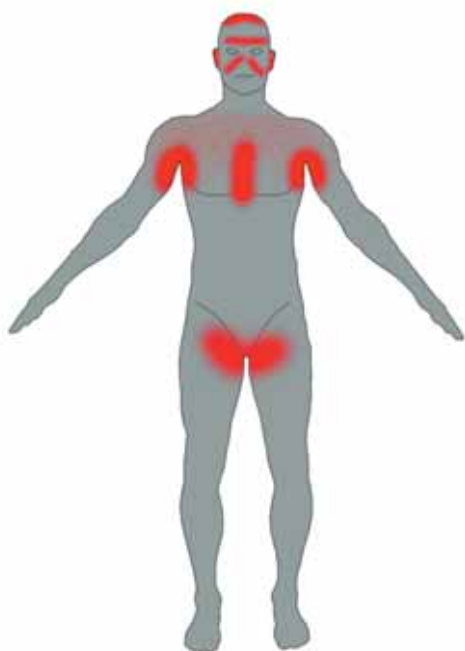


Figura 3: Topografia da dermatite seborreica

nasolabiais e das sobrancelhas. O acometimento das pálpebras leva à blefarite. A área da barba em homens também pode ter lesões de DS. Nas dobras (axilas, umbigo, regiões inguinal, inframamária e anogenital), as lesões adquirem aparência úmida, macerada, com eritema na base e ao redor. Pode evoluir com fissuras e infecção secundária. Na região pré-esternal, podem ser mais eritematosas e de escama, com conformação arciforme (psoriasiforme) - na borda da lesão - ou petaloide - escama sobre a lesão.

**DIAGNÓSTICO DIFERENCIAL**

A DS pode ter, como diagnósticos diferenciais, a psoríase, a dermatite atópica (principalmente a forma pediátrica da DS), a *tinea capitis*, o linfoma

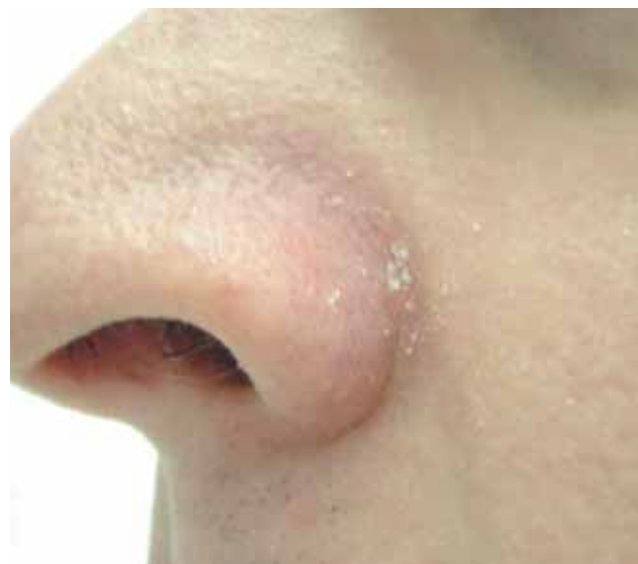

FIGURA 4: Eritema e escamação leves no sulco nasolabial

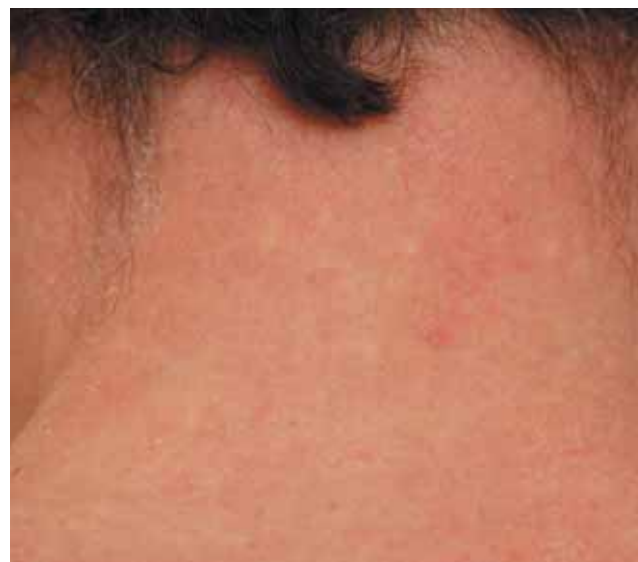

FIGURA 5: Eritema e escamação difusos na região cervical posterior

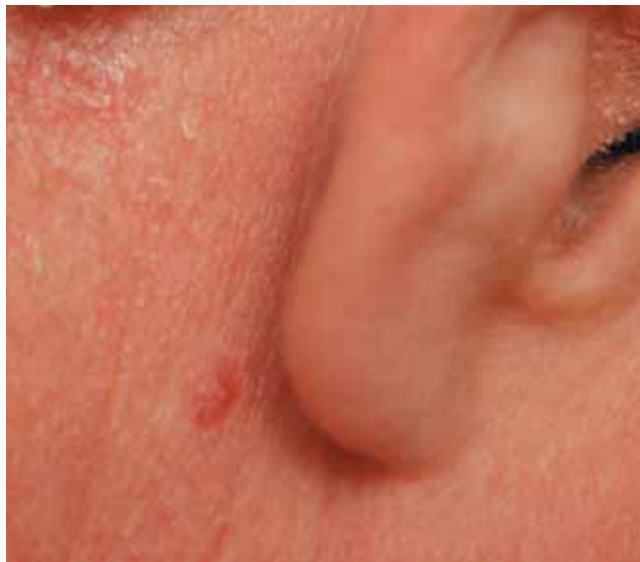

FIGURA 6: Acometimento do conduto auditivo externo e região retroauricular das lesões. Curativo no local da biópsia realizada

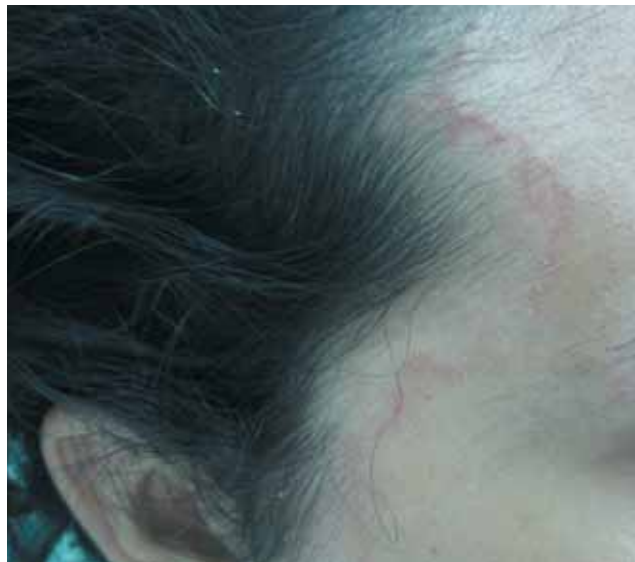

FIGURA 8: Placa eritemato-escamativa, circinada, na região temporal, acompanhando linha de implantação do cabelo

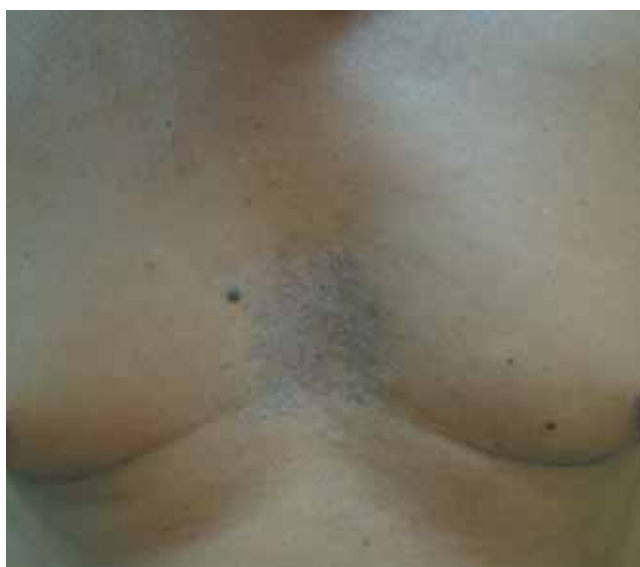

Figura 7 - Lesões papulosas, escamativas, na região pré-esternal

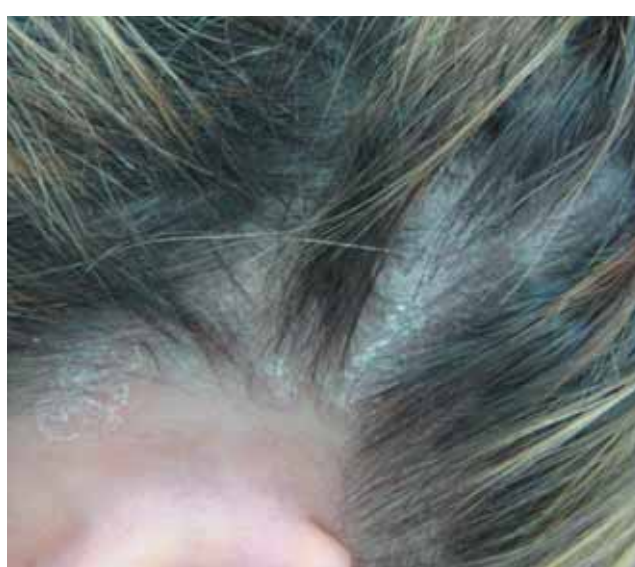


FIGURA 9: Escamação típica no couro cabeludo

cutâneo e a histiocitose de células de Langerhans.<sup>17</sup> Também existe um tipo de dermatite similar à DS que pode ser induzida por drogas (ouro, buspirona, clorpromazina, etionamida, griseofulvina, haloperidol, IL-2, interferon- $\alpha$ , lítio, methoxalen, metildopa, fenotiazinas, psoralenos, estanozolol, dentre outros) ou por deficiência nutricional (riboflavina, piridoxina, niacina e zinco).<sup>97,98</sup>

A forma da infância da DS é semelhante à dermatite atópica (DA), porém, os locais de acometimento (dobras na DS e superfícies extensoras na DA) e a ausência de prurido na DS as diferenciam. A dermatite de contato pela fralda poupa as dobras, enquanto a

DS predomina nestas. Já a psoríase na infância é muito semelhante à DS nesta faixa etária, sendo quase impossível sua separação.

Existe uma discussão sobre a diferença entre a DS do couro cabeludo e uma entidade chamada *pityriasis simplex capilliti*, escamação leve e seca do couro cabeludo, que pode ser apenas a escamação fisiológica da camada córnea ou por uso de cosméticos em excesso, como cremes ou géis de cabelo. Também há a difícil distinção entre a DS e a psoríase do couro cabeludo. As lesões de psoríase são placas mais bem delimitadas e espessas, com escamas brancas secas.<sup>89</sup>



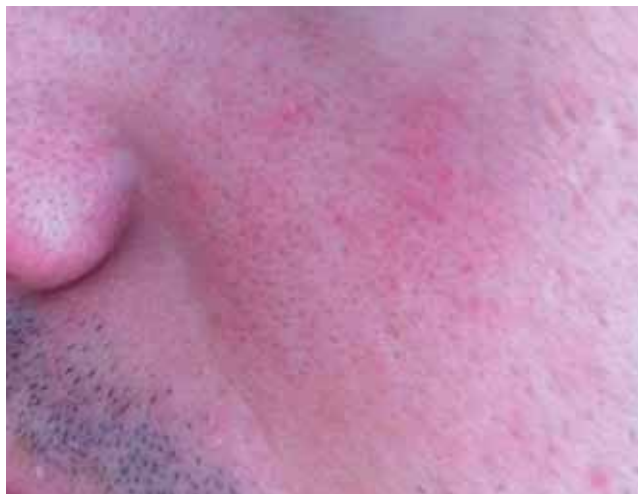

FIGURA 10: Pápulas eritematosas típicas da forma leve da dermatite seborreica

Na face, as lesões de DS são parecidas com as de lúpus eritematoso cutâneo agudo (erupção malar bilateral) e com a rosácea. Nas áreas de dobras, devem ser diferenciadas dos eczemas de contato por irritante primário, da psoríase invertida, das dermatofitoses e do eritrasma. A histiocitose de células de Langerhans pode acometer as dobras e o couro cabeludo com grande semelhança clínica com a DS, mas a presença de um componente purpúrico nas lesões favorece o diagnóstico da primeira.<sup>89</sup>

#### DERMATITE SEBORREICA E HIV

Eisenstat descreveu, pela primeira vez, em 1984, a relação da DS com a AIDS. A prevalência da DS nos indivíduos HIV positivos varia de acordo com diferentes autores: para Soeprono et al., 85% dos indivíduos com AIDS têm DS; Berger observou-a em 36%<sup>99</sup>; Goodman et al. em 32% e Blanes et al. em 31% dos pacientes.<sup>92-102</sup>

A *Malassezia sp.* também está envolvida no desenvolvimento da doença. Não foi verificado aumento na quantidade de *P. ovale* (leia-se *Malassezia sp.*) na superfície cutânea, quando comparados indivíduos com ou sem AIDS, porém, parece que mais importante do que a quantidade de fungos na superfície cutânea é o subtipo específico existente.<sup>103,104</sup> Rincón e colaboradores observaram o predomínio da *Malassezia globosa* em indivíduos com pitíriase versicolor (67%) e nos HIV positivos com DS (85%), enquanto nos indivíduos com DS HIV negativos, as espécies de *Malassezia* que predominaram foram a *M. furfur* e a *M. restricta*, isoladas em 72% e 26%, respectivamente.<sup>105</sup>

Vidal et al. descreveram que o perfil lipídico da pele dos indivíduos com AIDS é diferente daqueles sem AIDS, porém, não determinaram sua relação com o desenvolvimento da DS.<sup>106</sup> Passi S. et al. (1991) rela-

tam que a concentração total de lipídios na superfície cutânea de indivíduos HIV positivos e HIV negativos com dermatite seborreica é semelhante. Porém, descrevem que há alterações significativas nas frações dos lipídios nos pacientes HIV positivos, como uma redução do esqualeno e um aumento do colesterol e de ésteres do colesterol.<sup>107</sup>

A DS costuma ocorrer em indivíduos HIV positivos com contagem de linfócitos T CD4+ entre 200 e 500, sendo considerada uma manifestação cutânea precoce na AIDS.<sup>108</sup> A resposta ao tratamento antirretroviral é variável, havendo relatos conflitantes na literatura: alguns autores observam melhora da DS com o início do tratamento antirretroviral, enquanto outros relatam piora.<sup>109,110</sup> Há, ainda, relatos de piora durante a síndrome de reconstituição imune<sup>111</sup> ou relatos de que o tratamento antirretroviral não altera a prevalência nem o curso da DS.<sup>111,112</sup>

Quanto à histopatologia, os achados da DS nos HIV positivos são semelhantes aos encontrados nos HIV negativos, porém, suas lesões tendem a apresentar maior acometimento folicular e mais plasmócitos em meio ao infiltrado inflamatório.<sup>17,78,101</sup>

A clínica da DS é típica, acometendo áreas ricas em glândulas sebáceas, acompanhadas ou não de prurido. Crianças com AIDS também apresentam DS.<sup>113</sup> Entretanto, caso a doença apareça pela primeira vez ou tenha uma exacerbação em um indivíduo HIV positivo que antes possuía uma forma leve, isso pode indicar soroconversão do estado latente para o sintomático.<sup>104</sup> A DS também pode apresentar-se mais extensa, com maior intensidade e refratária ao tratamento convencional. Nestes casos, há benefício com o uso dos antifúngicos orais ou com associação de drogas, como antifúngicos e corticosteroides de baixa potência tópicos.<sup>114</sup> Também há relatos de melhora clínica com o uso de antirretrovirais.<sup>109,115</sup>

#### TRATAMENTO

Por se tratar de uma doença inflamatória crônica, em resposta a uma provável presença de um fungo (*Malassezia sp.*) na pele e do seu metabolismo através da utilização dos lipídios da pele, o objetivo do tratamento consiste no controle da inflamação, da proliferação do micro-organismo e da oleosidade. Diversas classes de medicamentos são utilizadas, de maneira que é vasto o arsenal terapêutico para controle da DS. A primeira regra é esclarecer os pacientes sobre o caráter crônico recidivante da doença. Assim, o indivíduo, ciente do curso da doença, demonstra maior confiança e aderência ao tratamento.<sup>116</sup>

Os medicamentos mais utilizados, segundo levantamento realizado por Peyrí et al., são os corticosteroides (59,9 %) e os antifúngicos derivados imidazólicos (35,1 %). Foram também citados os cremes

hidratantes em 30,7%, os inibidores tópicos da calcineurina (27,2 %) e, em 5,1%, outros tratamentos farmacológicos, como anti-histamínicos sistêmicos e diversas terapias naturais.<sup>92</sup>

A seguir, são citados os medicamentos para tratamento da DS separados de acordo com as modalidades terapêuticas:

**sabonetes:** os sabonetes disponíveis são os de cetoconazol a 2% e de enxofre, com ou sem ácido salicílico. Os sabonetes à base de óleo de melaleuca (*tea tree oil*) têm se mostrado eficazes contra a DS devido ao seu potencial antifúngico.<sup>117</sup> Estes também existem sob a forma de xampus.

**xampus:** os xampus usados para o controle da DS são classificados de acordo com seu efeito.

**Os antiproliferativos:** à base de coaltar e seus derivados - são antimitóticos e citostáticos, causando redução da divisão celular na epiderme, que é a causa da formação das escamas. Outros exemplos são os de sulfeto de selênio (1 e 2,5%) e de piritionato de zinco (1 e 2%). Os antifúngicos são aqueles à base de cetoconazol a 2%, ciclopirox a 1%, e também o sulfeto de selênio e piritionato de zinco. Os ceratolíticos: à base de ácido salicílico (2 a 6%) com ou sem enxofre (2 a 5%) - provocam remoção das escamas aderentes; anti-inflamatórios: com corticosteroides (propionato de clobetasol) - têm efeitos semelhantes aos usados como soluções capilares.<sup>118</sup> A combinação de várias classes de medicamentos em um mesmo produto ou a terapia rotacional são as opções que produzem maior eficácia e menor recidiva.

**Medicações tópicas:**

■ **antifúngicos tópicos:** o cetoconazol, bem como outros derivados imidazólicos, e antifúngicos de outras classes farmacológicas, como o ciclopirox - todos podendo ser usados sob a forma de loções, cremes ou pomadas, sempre que houver recidiva da DS. Embora seja alvo de discussão o efeito antiandrogênico destes medicamentos, a dose necessária para que este efeito ocorra é bastante alta (equivalente a 600 a 800mg/dia de cetoconazol oral), sendo improvável que esta dose seja alcançada com o tratamento tópico.<sup>119</sup> Por outro lado, existem indícios de que alguns antifúngicos têm efeitos anti-inflamatórios comparáveis ao efeito da hidrocortisona.<sup>120</sup> Por exemplo, foi demonstrado *in vitro* que a ciclopirox olamina inibe

a ação da 5-lipoxigenase e da cicloxigenase.<sup>121</sup>

■ **corticosteroides tópicos:** podem ser usados sob a forma de loções, soluções capilares, espumas e xampus. Provocam melhora rápida dos sintomas - eritema, escamação e prurido - porém, as recidivas são frequentes. Devem ser utilizados durante o menor tempo possível em virtudes dos efeitos colaterais que ocorrem com o uso prolongado.

■ **anti-inflamatórios inibidores da calcineurina - tacrolimus (0,03 e 0,1%) e pimecrolimus (1%).** Uma alternativa aos corticosteroides tópicos, tanto o tacrolimus quanto o pimecrolimus possuem efeito anti-inflamatório na DS igual ou superior aos corticosteroides tópicos de baixa potência, sem os efeitos colaterais que estes apresentam. Podem ser usados uma ou duas vezes por dia.<sup>122-124</sup> São bem tolerados e podem ser usados nas formas de DS resistentes da face.<sup>125,126</sup> Também induzem à remissão mais prolongada que os corticosteroides tópicos.<sup>127</sup>

■ **outras opções terapêuticas citadas na literatura são:** metronidazol 1% gel,<sup>128</sup> comumente usado no tratamento da rosácea; o tacalcitol (1a-24 (R)-dihydroxycholecalciferol D3) creme duas vezes ao dia - medicamento para tratamento da psoríase; succinato de lítio tópico - atua como anti-inflamatório; peróxido de benzoíla - bactericida, usado para tratamento da acne inflamatória.<sup>128-131</sup>

Medicamentos administrados por via oral também podem ser usados, principalmente em caso de DS extensa e refratária a medicações tópicas. Os antifúngicos usados e suas respectivas doses são:<sup>132</sup>

cetoconazol 200mg/dia por 14 dias

itraconazol 100mg/dia por 21 dias

terbinafina 250mg/dia por 4 semanas

Há alguns anos, foi defendido o uso da isotretinoína oral como regulador da seborreia e, por isso, sugeriu-se o seu uso no controle da DS. O estudo feito usou doses muito baixas da medicação (2,5mg, três vezes por semana a até 5mg/dia) com boa eficácia.<sup>133</sup> Recentemente, foi publicado um caso de hiperplasia sebácea com boa resposta à isotretinoína.<sup>134</sup> Cada vez menos têm sido publicados estudos científicos sobre o uso da isotretinoína para a dermatite seborreica, tendo o último ocorrido em 2003.<sup>135</sup> Além disso, houve relato de surgimento de erupção na face, semelhante à DS, em indivíduos em uso desta medicação durante tratamento de acne.<sup>135</sup> □



## REFERÊNCIAS

- Schechtman RC, Midgley G, Hay RJ. HIV disease and Malassezia yeasts: a quantitative study of patients presenting with seborrheic dermatitis. *Br J Dermatol*. 1995;133:694-8.
- Gupta AK, Madzia SE, Batra R. Etiology and management of Seborrheic dermatitis. *Dermatology*. 2004;208:89-93.
- Inamadar AC PA. The genus Malassezia and human disease. *Indian J Dermatol Venereol Leprol*. 2003;69:265-70.
- Moore M. Dermatite seborreica: cultivo do organismo causador da dermatite produzida experimentalmente. *An Bras Dermatol*. 1936;11:7-10.
- Unna P. Das seborrhoische Ekzem. *Monatsschr Prakt Dermatol*. 1897;6:827-46.
- Leone R. [Presence and significance of Pityrosporon ovale in pityriasis of the scalp, in figured seborrheic eczema and in various squamous dermatoses. Note III. Cultural, biological and biochemical properties of Pityrosporon ovale, with special reference to the affinity for lipidic substances.]. *Minerva Dermatol*. 1952;27:123-7.
- Leone R. [Presence and significance of Pityrosporon ovale in pityriasis of the scalp, in figured seborrheic eczema and in various squamous dermatoses. Note I. Quantitative research on the presence of Pityrosporon ovale in pityriasis of the scalp, in figured seborrheic eczema and in various squamous dermatoses.]. *Minerva Dermatol*. 1952;27:93-9.
- Palacky AF, Strycek R. [Modifications in blood proteins in erythroderma and seborrheic dermatitis and their relation to biotin deficiency]. *Pediatr Listy*. 1950;5:270-3.
- Gougerot H, Grupper C, Plas G. [Cutaneous-mucosal ariboflavinosis; rosacea of cornea and medio-facial seborrheic dermatitis.]. *Bull Soc Fr Dermatol Syphiligr*. 1950;57:277-80.
- Andrews GC, Post CF, Domonkos AN. Seborrheic dermatitis; supplemental treatment with vitamin B12. *N Y State J Med*. 1950;50:1921-5.
- Kiessling W. [Clinical results with internal and intramuscular administration of biotin]. *Dermatol Wochenschr*. 1951;124:1246-9.
- Treger J, Moys A, Muzikova M. [Effect of intracutaneous biotin in eczema seborrhoicum]. *Bratisl Lek Listy*. 1951;31:562-8.
- Avcin M. [Dermatitis seborreica and biotin deficiency in infants]. *Zdrav Vestn*. 1952;21:15-21.
- Schreiner AW, Rockwell E, Vilter RW. A local defect in the metabolism of pyridoxine in the skin of person with seborrheic dermatitis of the "sicca" type. *J Invest Dermatol*. 1952;19:95-6.
- Nisenson A. Seborrheic dermatitis of infants and Leiners's disease: a biotin deficiency. *J Pediatr*. 1957;51:537-48.
- Nisenson A, Barnes LA. Treatment of seborrheic dermatitis with biotin and vitamin B complex. *J Pediatr*. 1972;81:630-1.
- Schwartz RA, Janusz CA, Janniger CK. Seborrheic dermatitis: an overview. *Am Fam Physician*. 2006;74:125-30.
- Sudan BJ. Nicotine skin patch treatment and adverse reactions: skin irritation, skin sensitization, and nicotine as a hapten. *J Clin Psychopharmacol*. 1995;15:145-6.
- Sudan BJ. Abrogation of facial seborrheic dermatitis with homeopathic high dilutions of tobacco: a new visible model for Benveniste's theory of 'Memory of water'. *Med Hypotheses*. 1993;41:440-4.
- Sudan BJ. Ketoconazole, leukotrienes, Paf-acether and nicotine as a hapten: the possible aetiology of seborrheic dermatitis. *Med Hypotheses*. 1987;23:33-8.
- Sudan BJ. Seborrheic dermatitis induced by nicotine of horsetails (*Equisetum arvense* L.). *Contact Dermatitis*. 1985;13:201-2.
- Sudan BJ, Brouillard C, Sterboul J, Sainte-Laudy J. Nicotine as a hapten in seborrheic dermatitis. *Contact Dermatitis*. 1984;11:196-7.
- Stone OJ. Seborrheic dermatitis--hyperreactive inflammation to saprophytes. *Dermatol Int*. 1968;7:14-6.
- Mastrodonardo M, Diaferio A, Logroscino G. Seborrheic dermatitis, increased sebum excretion, and Parkinson's disease: a survey of (im)possible links. *Med Hypotheses*. 2003;60:907-11.
- Pierard GE. Seborrheic dermatitis today, gone tomorrow? The link between the biocene and treatment. *Dermatology*. 2003;206:187-8.
- Parish LC. L-dopa for seborrheic dermatitis. *N Engl J Med*. 1970;283:879.
- Appenzeller O, Harville D. Effect of L-dopa on seborrhea of Parkinsonism. *Lancet*. 1970;2:311-2.
- Burton JL, Shuster S. Effect of L-dopa on seborrhea of Parkinsonism. *Lancet*. 1970;2:311.
- Burton JL, Shuster S. Effect of L-dopa on seborrhea of parkinsonism. *Lancet*. 1970;2:19-20.
- Potter J, Wyburn-Mason R. Effect of L-dopa on seborrhea of parkinsonism. *Lancet*. 1970;2:660.
- Wyburn-Mason R. Effect of L-dopa on seborrhea of parkinsonism. *Lancet*. 1970;2:154.
- Martignoni E, Godi L, Pacchetti C, Berardesca E, Vignoli GP, Albani G, et al. Is seborrhea a sign of autonomic impairment in Parkinson's disease? *J Neural Transm*. 1997;104:1295-304.
- Binder RL, Jonelis FJ. Seborrheic dermatitis in neuroleptic-induced parkinsonism. *Arch Dermatol*. 1983;119:473-5.
- Binder RL, Jonelis FJ. Seborrheic dermatitis: a newly reported side effect of neuroleptics. *J Clin Psychiatry*. 1984;45:125-6.
- Moris G, Ribacoba R, Solar DN, Vidal JA. SUNCT syndrome and seborrheic dermatitis associated with craniocystosis. *Cephalalgia*. 2001;21:157-9.
- Rocha N, Velho G, Horta M, Martins A, Massa A. Cutaneous manifestations of familial amyloidotic polyneuropathy. *J Eur Acad Dermatol Venereol*. 2005;19:605-7.
- Rubin-Asher D, Zeilig G, Klieger M, Adunsky A, Weingarden H. Dermatological findings following acute traumatic spinal cord injury. *Spinal Cord*. 2005;43:175-8.
- Tronnier H. [On an unilaterally localized seborrheic eczema in syringomyelia.]. *Z Haut Geschlechtskr*. 1964;37:207-17.
- Bettley FR, Marten RH. Unilateral seborrheic dermatitis following a nerve lesion. *AMA Arch Derm*. 1956;73:110-5.
- Chen TM, Fitzpatrick JE. Unilateral seborrheic dermatitis after decompression of Chiari I malformation and syringomyelia. *J Am Acad Dermatol*. 2006;55:356-7.
- Ercis M, Balci S, Atakan N. Dermatological manifestations of 71 Down syndrome children admitted to a clinical genetics unit. *Clin Genet*. 1996;50:317-20.
- Daneshpazhooh M, Nazemi TM, Bigdeloo L, Yoosefi M. Mucocutaneous findings in 100 children with Down syndrome. *Pediatr Dermatol*. 2007;24:317-20.
- Tager A, Berlin C, Schen RJ. Seborrheic Dermatitis in Acute Cardiac Disease. *Br J Dermatol*. 1964;76:367-9.
- Barba A, Piubello W, Vantini I, Caliani S, Cocchetto R, Vallaperta P, et al. Skin lesions in chronic alcoholic pancreatitis. *Dermatologica*. 1982;164:322-6.
- Rao GS. Cutaneous changes in chronic alcoholics. *Indian J Dermatol Venereol Leprol*. 2004;70:79-81.
- Naegeli B. [A case from practice (218). Alcoholic sensorimotor polyneuropathy and myopathy in chronic alcoholism. Seborrheic dermatitis]. *Schweiz Rundsch Med Prax*. 1991;80:650-2.
- Parish LC, Fine E. Alcoholism and skin disease. *Int J Dermatol*. 1985;24:300-1.
- Moore M, Kile RL. Pityrosporum ovalis as a causative agent of seborrheic dermatitis. *Science*. 1935;81:277-8.
- Aspiroz MC, Moreno LA, Rubio MC. [Taxonomy of Malassezia furfur: state of the art]. *Rev Iberoam Micol*. 1997;14:147-9.
- Guého E MG, Guillot J. The genus Malassezia with description of four new species. *Antonie Van Leeuwenhoek*. 1996;69:337-55.
- Goodfield MJ, Saihan EM, Crowley J. Experimental folliculitis with Pityrosporum orbiculare: the influence of host response. *Acta Derm Venereol*. 1987;67:445-7.
- Faergemann J. Pityrosporum infections. *J Am Acad Dermatol*. 1994;31:S18-20.
- Faergemann J. Pityrosporum ovale and skin diseases. *Keio J Med*. 1993;42:91-4.
- Terui T, Kudo K, Tagami H. [Cutaneous immune and inflammatory reactions to Malassezia furfur]. *Nihon Ishinkin Gakkai Zasshi*. 1999;40:63-7.
- Faergemann J, Fredriksson T. Tinea versicolor with regard to seborrheic dermatitis. An epidemiological investigation. *Arch Dermatol*. 1979;115:966-8.
- McGinley KJ, Leyden JJ, Marples RR, Kligman AM. Quantitative microbiology of the scalp in non-dandruff, dandruff, and seborrheic dermatitis. *J Invest Dermatol*. 1975;64:401-5.
- Faergemann J. Tinea versicolor and Pityrosporum orbiculare: mycological investigations, experimental infections and epidemiological surveys. *Acta Derm Venereol Suppl (Stockh)*. 1979:1-23.
- Bergbrant IM, Faergemann J. Seborrheic dermatitis and Pityrosporum ovale: a cultural and immunological study. *Acta Derm Venereol*. 1989;69:332-5.
- Bourlond A, Votien V, Armijo F, Minne G. [Pityrosporum ovale in keratotic lesions of seborrheic areas]. *Ann Dermatol Venereol*. 1984;111:1081-5.
- Nakabayashi A, Sei Y, Guillot J. Identification of Malassezia species isolated from patients with seborrheic dermatitis, atopic dermatitis, pityriasis versicolor and normal subjects. *Med Mycol*. 2000;38:337-41.
- Nakabayashi A. [Identification of causative species in malassezia-associated dermatoses]. *Nihon Ishinkin Gakkai Zasshi*. 2002;43:65-8.
- Rendic E, Diaz C, Fich F. [Characterization of species of the genus Malassezia in patients with seborrheic dermatitis and subjects without skin lesions]. *Rev Med Chil*. 2003;131:1295-300.
- Gupta AK, Kohli Y, Summerbell RC, Faergemann J. Quantitative culture of Malassezia species from different body sites of individuals with or without dermatoses. *Med Mycol*. 2001;39:243-51.
- Gaitanis G, Velegraki A, Alexopoulos EC, Chasapi V, Tsigonia A, Katsambas A. Distribution of Malassezia species in pityriasis versicolor and seborrheic dermatitis in Greece. Typing of the major pityriasis versicolor isolate M. globosa. *Br J Dermatol*. 2006;154:854-9.
- Tajima M, Sugita T, Nishikawa A, Tsuboi R. Molecular analysis of Malassezia

- microflora in seborrheic dermatitis patients: comparison with other diseases and healthy subjects. *J Invest Dermatol*. 2008;128:345-51.
66. Nakabayashi A, Sei Y. [Relationship between Malassezia Yeast and Infantile Seborrheic Dermatitis]. *Nihon Ishinkin Gakkai Zasshi*. 2001;42:218-20.
  67. Bergbrant IM. Seborrheic dermatitis and Pityrosporum ovale: cultural, immunological and clinical studies. *Acta Derm Venereol Suppl (Stockh)*. 1991;167:1-36.
  68. Bergbrant IM, Faergemann J. The role of Pityrosporum ovale in seborrheic dermatitis. *Semin Dermatol*. 1990;9:262-8.
  69. Plotkin LI, Squiquera L, Mathov I, Galimberti R, Leoni J. Characterization of the lipase activity of Malassezia furfur. *J Med Vet Mycol*. 1996;34:43-8.
  70. DeAngelis YM, Saunders CW, Johnstone KR, Reeder NL, Coleman CG, Kaczvinsky JR Jr, et al. Isolation and expression of a Malassezia globosa lipase gene, LIP1. *J Invest Dermatol*. 2007;127:2138-46.
  71. Ro BI, Dawson TL. The role of sebaceous gland activity and scalp microfloral metabolism in the etiology of seborrheic dermatitis and dandruff. *J Invest Dermatol Symp Proc*. 2005;10:194-7.
  72. Bergbrant IM. Seborrheic dermatitis and Pityrosporum yeasts. *Curr Top Med Mycol*. 1995;6:95-112.
  73. Cowley NC, Farr PM, Shuster S. The permissive effect of sebum in seborrheic dermatitis: an explanation of the rash in neurological disorders. *Br J Dermatol*. 1990;122:71-6.
  74. Wishner AJ, Teplitz ED, Goodman DS. Pityrosporum, ketoconazole, and seborrheic dermatitis. *J Am Acad Dermatol*. 1987;17:140-1.
  75. Hay RJ, Graham-Brown RA. Dandruff and seborrheic dermatitis: causes and management. *Clin Exp Dermatol*. 1997;22:3-6.
  76. Dawson TL Jr. Malassezia globosa and restricta: breakthrough understanding of the etiology and treatment of dandruff and seborrheic dermatitis through whole-genome analysis. *J Invest Dermatol Symp Proc*. 2007;12:15-9.
  77. Braun-Falco O, Heilmeyer GP, Lincke-Plewig H. [Histological differential diagnosis of psoriasis vulgaris and seborrheic eczema of the scalp]. *Hautarzt*. 1979;30:478-83.
  78. Houck G, Saeed S, Stevens GL, Morgan MB. Eczema and the spongiotic dermatoses: a histologic and pathogenic update. *Semin Cutan Med Surg*. 2004;23:39-45.
  79. Faergemann J. Pityrosporum yeasts--what's new? *Mycoses*. 1997;40 Suppl 1:29-32.
  80. Faergemann J, Bergbrant IM, Dohse M, Scott A, Westgate G. Seborrheic dermatitis and Pityrosporum (Malassezia) folliculitis: characterization of inflammatory cells and mediators in the skin by immunohistochemistry. *Br J Dermatol*. 2001;144:549-56.
  81. Parry ME, Sharpe GR. Seborrheic dermatitis is not caused by an altered immune response to Malassezia yeast. *Br J Dermatol*. 1998;139:254-63.
  82. Ashbee HR, Fruin A, Holland KT, Cunliffe WJ, Ingham E. Humoral immunity to Malassezia furfur serovars A, B and C in patients with pityriasis versicolor, seborrheic dermatitis and controls. *Exp Dermatol*. 1994;3:227-33.
  83. Neuber K, Kroger S, Gruseck E, Abeck D, Ring J. Effects of Pityrosporum ovale on proliferation, immunoglobulin (IgA, G, M) synthesis and cytokine (IL-2, IL-10, IFN gamma) production of peripheral blood mononuclear cells from patients with seborrheic dermatitis. *Arch Dermatol Res*. 1996;288:532-6.
  84. Watanabe S, Kano R, Sato H, Nakamura Y, Hasegawa A. The effects of Malassezia yeasts on cytokine production by human keratinocytes. *J Invest Dermatol*. 2001;116:769-73.
  85. Ashbee HR, Ingham E, Holland KT, Cunliffe WJ. Cell-mediated immune responses to Malassezia furfur serovars A, B and C in patients with pityriasis versicolor, seborrheic dermatitis and controls. *Exp Dermatol*. 1994;3:106-12.
  86. Passi S, Morrone A, De Luca C, Picardo M, Ippolito F. Blood levels of vitamin E, polyunsaturated fatty acids of phospholipids, lipoperoxides and glutathione peroxidase in patients affected with seborrheic dermatitis. *J Dermatol Sci*. 1991;2:171-8.
  87. Ianosi S, Stoicescu I, Ianosi G, Neagoe D, Georgescu CV. The study of CD20 and CD45.Ro antibodies in the inflammatory infiltrate involved in acne and seborrheic dermatitis. *Rom J Morphol Embryol*. 2007;48:285-9.
  88. Tsuji K, Nose Y, Ito M, Ozala A, Matsuo I. HLA antigens and susceptibility to psoriasis vulgaris in a non-Caucasian population. *Tissue Antigens*. 1976;8:29-33.
  89. Fritsch PO, Reider N. Other Eczematous Eruptions. In: Bologna JL, Jorizzo JL, Rapini RP, editors. *Dermatology*. Spain: Mosby Elsevier; 2008. p.197-200.
  90. Foley P, Zuo Y, Plunkett A, Merlin K, Marks R. The frequency of common skin conditions in preschool-aged children in Australia: seborrheic dermatitis and pityriasis capitis (cradle cap). *Arch Dermatol*. 2003;139:318-22.
  91. Misery L, Touboul S, Vincot C, Dutray S, Rolland-Jacob G, Consoli SG, et al. [Stress and seborrheic dermatitis]. *Ann Dermatol Venereol*. 2007;134:833-7.
  92. Peyri J, Leonart M. [Clinical and therapeutic profile and quality of life of patients with seborrheic dermatitis]. *Actas Dermosifiliogr*. 2007;98:476-82.
  93. Sarkar R, Sharma RC, Koranne RV, Sardana K. Erythroderma in children: a clinico-etiological study. *J Dermatol*. 1999;26:507-11.
  94. Sarkar R, Garg VK. Erythroderma in children. *Indian J Dermatol Venereol Leprol*. 2010;76:341-7.
  95. Al-Dhalimi MA. Neonatal and infantile erythroderma: a clinical and follow-up study of 42 cases. *J Dermatol*. 2007;34:302-7.
  96. Cherny S, Mrasz S, Su L, Harvell J, Kohler S. Heteroduplex analysis of T-cell receptor gamma gene rearrangement as an adjuvant diagnostic tool in skin biopsies for erythroderma. *J Cutan Pathol*. 2001;28:351-5.
  97. Yamamoto T, Tsuboi R. Interleukin-2-induced seborrheic dermatitis-like eruption. *J Eur Acad Dermatol Venereol*. 2008;22:244-5.
  98. Valia RG. Etiopathogenesis of seborrheic dermatitis. *Indian J Dermatol Venereol Leprol*. 2006;72:253-5.
  99. Berger RS, Stoner MF, Hobbs ER, Hayes TJ, Boswell RN. Cutaneous manifestations of early human immunodeficiency virus exposure. *J Am Acad Dermatol*. 1988;19:298-303.
  100. Eisenstat BA, Wormser GP. Seborrheic dermatitis and butterfly rash in AIDS. *N Engl J Med*. 1984;311:189.
  101. Soeprono FF, Schinella RA, Cockerell CJ, Cornite SL. Seborrheic-like dermatitis of acquired immunodeficiency syndrome. A clinicopathologic study. *J Am Acad Dermatol*. 1986;14:242-8.
  102. Blanes M BI, Merino E, Portilla J, Sánchez-Payá J, Bettloch I. Current prevalence and characteristics of dermatoses associated with human immunodeficiency virus infection. *Actas Dermosifiliogr*. 2010;101:702-9.
  103. Hakansson C, Faergemann J, Lowhagen GB. Studies on the lipophilic yeast Pityrosporum ovale in HIV-seropositive and HIV-seronegative homosexual men. *Acta Derm Venereol*. 1988;68:422-6.
  104. Schoefer H, Sachs DL, Ochsendorf F. HIV-associated skin and mucocutaneous diseases. In: Hoffman C, Rockstroh JK, Kamps BS, editors. *HIV medicine*. 15th ed. Paris, Cagliari, Wuppertal: Flying Publisher; 2007. p.596.
  105. Rincón S, Celis A, Sopó L, Motta A, Cepero de García MC. Malassezia yeast species isolated from patients with dermatologic lesions. *Biomedica*. 2005;25:189-95.
  106. Vidal C, Girard PM, Domp Martin D, Bosson JL, Mettra C, Gros Lambert P, et al. Seborrheic dermatitis and HIV infection. Qualitative analysis of skin surface lipids in men seropositive and seronegative for HIV. *J Am Acad Dermatol*. 1990;23:1106-10.
  107. Passi S, Picardo M, Morrone A, De Luca C, Ippolito F. Skin surface lipids in HIV seropositive and HIV seronegative patients affected with seborrheic dermatitis. *J Dermatol Sci*. 1991;2:84-91.
  108. Nnoruka EN, Chukwuka JC, Anisuibia B. Correlation of mucocutaneous manifestations of HIV/AIDS infection with CD4 counts and disease progression. *Int J Dermatol*. 2007;46 Suppl 2:14-8.
  109. Dunic I, Vesic S, Jevtic DJ. Oral candidiasis and seborrheic dermatitis in HIV-infected patients on highly active antiretroviral therapy. *HIV Med*. 2004;5:50-4.
  110. Hardcastle NJ, Tunbridge AJ, Shum KW, Dockrell DH, Green ST. Alopecia in association with severe seborrheic dermatitis following combination antiretroviral therapy for acute retroviral syndrome. *J Eur Acad Dermatol Venereol*. 2005;19:631-3.
  111. Smith K, Kuhn L, Coovadia A, Meyers T, Hu CC, Reitz C, et al. Immune reconstitution inflammatory syndrome among HIV-infected South African infants initiating antiretroviral therapy. *AIDS*. 2009;23:1097-107.
  112. Schaub NA, Drewe J, Sponagel L, Gilli L, Courvoisier S, Gyr N, et al. Is there a relation between risk groups or initial CD4 T cell counts and prevalence of seborrheic dermatitis in HIV-infected patients? *Dermatology*. 1999;198:126-9.
  113. Prose NS. Cutaneous manifestations of HIV infection in children. *Dermatol Clin*. 1991;9:543-50.
  114. Dann FJ, Tabibian P. Cutaneous diseases in immunodeficiency virus-infected patients referred to the UCLA Immunossuppression skin Clinic: reasons for referral and management of select diseases. *Cutis*. 1995;55:85-8.
  115. Wiwanitkit V. Prevalence of dermatological disorders in Thai HIV-infected patients correlated with different CD4 lymphocyte count statuses: a note on 120 cases. *Int J Dermatol*. 2004;43:265-8.
  116. Elewski B. Safe and effective treatment of seborrheic dermatitis. *Cutis*. 2009;83:333-8.
  117. Satchell AC, Saurajen A, Bell C, Barnetson RS. Treatment of dandruff with 5% tea tree oil shampoo. *J Am Acad Dermatol*. 2002;47:852-5.
  118. Wolwerton SE, editor. *Comprehensive dermatologic drug therapy*. 2nd ed. Philadelphia: Saunders Elsevier; 2007. p.720-3.
  119. Wilson J. Hormônios adrenocortícofícos, esteróides adrenocortícaes e seus análogos sintéticos; inibidores da síntese e das ações dos hormônios adrenocortícaes In: Hardman JG, Limbird LE, editores. *As bases farmacológicas da terapêutica*. 9. ed. México-DF: Mc Graw Hill; 1996. p.1099.
  120. Faergemann J. Treatment of seborrheic dermatitis of the scalp with ketoconazole shampoo. A double-blind study. *Acta Derm Venereol*. 1990;70:171-2.
  121. Hanel H, Smith-Kurtz E, Pastowsky S. [Therapy of seborrheic eczema with an anti fungal agent with an antiphlogistic effect]. *Mycoses*. 1991;34 Suppl 1:91-3.
  122. Reitamo S, Ortonne JP, Sand C, Cambazard F, Bieber T, Fölster-Holst R, et al. A multicentre, randomized, double-blind, controlled study of long-term treatment with 0,1% tacrolimus ointment in adults with moderate to severe atopic dermatitis. *Br J Dermatol*. 2005;152:1282-9.

123. Rigopoulos D, Ioannides D, Kalogeromitros D, Gregoriou S, Katsambas A. Pimecrolimus cream 1% vs. betamethasone 17-valerate 0.1% cream in the treatment of seborrheic dermatitis. A randomized open-label clinical trial. *Br J Dermatol*. 2004;151:1071-5.
124. Cicek D, Kandi B, Bakar S, Turgut D. Pimecrolimus 1% cream, methylprednisolone aceponate 0.1% cream and metronidazole 0.75% gel in the treatment of seborrheic dermatitis: a randomized clinical study. *J Dermatolog Treat*. 2009;20:344-9.
125. Warsaw EM, Wohlhuter RJ, Liu A, Zeller SA, Wenner RA, Bowers S, et al. Results of a randomized double-blind, vehicle-controlled efficacy trial of pimecrolimus cream 1% for the treatment of moderate to severe facial seborrheic dermatitis. *J Am Acad Dermatol*. 2007;57:267-64.
126. Ozden MG, Tekin NS, Ilter N, Ankarali H. Topical pimecrolimus 1% for resistant seborrheic dermatitis of the face: an open-label study. *Am J Clin Dermatol*. 2010;11: 51-4.
127. Shin H, Kwon OS, Won CH, Kim BJ, Lee YW, Choe YB, et al. Clinical efficacies of topical agents for the treatment of seborrheic dermatitis of the scalp: a comparative study. *J Dermatol*. 2009;36:131-7.
128. Parsad D, Pandhi R, Negi KS, Kumar B. Topical metronidazole in seborrheic dermatitis-a double-blind study. *Dermatology*. 2001;202:35-7.
129. Nakayama J. Four cases of seborrheic dermatitis of the face and scalp successfully treated with 1 $\alpha$ -24 (R)-dihydroxycholecalciferol (tacalcitol) cream. *Eur J Dermatol*. 2000;10:528-32.
130. Boyle J, Burton JL, Faergemann J. Use of topical lithium succinate for seborrheic dermatitis. *Br Med J (Clin Res Ed)*. 1986;292:28.
131. Bonnetblanc JM, De Prost Y, Bazex J, Maignan-Gayraud P. [Treatment of seborrheic dermatitis with benzoyl peroxide]. *Ann Dermatol Venerol*. 1990;117:123-5.
132. Scaparro E, Quadri G, Virno G, Orifici C, Milani M. Evaluation of the efficacy and tolerability of oral terbinafine (Daskil) in patients with seborrheic dermatitis. A multicentre, randomized, investigator-blinded, placebo-controlled trial. *Br J Dermatol*. 2001 Apr;144(4):854-7.
133. Geissler SE, Michelsen S, Plewig G. Very low dose isotretinoin is effective in controlling seborrhea. *J Dtsch Dermatol Ges*. 2003;1:952-8.
134. Yu C SM, Stevens G, Liskanich R, Horowitz D. Isotretinoin as monotherapy for sebaceous hyperplasia. *J Drugs Dermatol*. 2010;9:699-701.
135. Barzilai A, David M, Trau H, Hodak E. Seborrheic dermatitis-like eruption in patients taking isotretinoin therapy for acne: retrospective study of five patients. *Am J Clin Dermatol*. 2008;9:255-61.

---

ENDEREÇO PARA CORRESPONDÊNCIA / MAILING ADDRESS:

Ana Luisa Sobral Bittencourt Sampaio  
Rua Almirante João Cândido Brasil, 72/102 -  
Tijuca  
20511-020 Rio de Janeiro, RJ  
E-mail: analisasbs@gmail.com

Como citar este artigo/How to cite this article: Sampaio ALB, Mameri A, Jeunon T, Ramos-e-Silva M, Nunes AP, Carneiro S. Dermatite seborreica. *An Bras Dermatol*. 2011;86(6):1061-74.



## QUESTÕES



1. **É incorreto afirmar:**
  - a) existem formas de dermatite seborreica em pele seca, então não há associação desta com as glândulas sebáceas.
  - b) a dermatite seborreica é caracterizada por apresentar lesões em áreas ricas em glândulas sebáceas, como: couro cabeludo, face, orelhas região pré-esternal e dobras (áreas intertriginosas).
  - c) a associação desta enfermidade com os hormônios sexuais é conferida pelo fato de a dermatite seborreica ocorrer nos recém-nascidos e melhorar com o tempo, retornando na adolescência
  - d) os adultos podem apresentar lesões na face, couro cabeludo, tronco e dobras que se exacerbam após períodos de estresse ou privação de sono
2. **São diagnósticos diferenciais da dermatite seborreica, exceto:**
  - a) psoríase
  - b) histiocitose de células de Langerhans
  - c) parapsoríase
  - d) dermatite atópica
3. **Quanto à epidemiologia da dermatite seborreica:**
  - a) acomete adultos a partir dos 40 anos
  - b) possui dois picos de incidência: nos recém-nascidos e a partir dos 40 anos de idade
  - c) HIV positivos têm maior prevalência da doença e suas lesões são mais intensas
  - d) acomete igualmente ambos os sexos e não há diferença entre raças
4. **É incorreto afirmar:**
  - a) é regra a associação da dermatite seborreica com deficiências vitamínicas
  - b) doenças neurológicas predis põem ao surgimento da dermatite seborreica
  - c) doenças sistêmicas como alcoolismo, infarto agudo do miocárdio e pancreatite de etiologia alcoólica cursam com maior incidência de dermatite seborreica
  - d) pacientes parkinsonianos em tratamento com levodopa apresentam melhora da dermatite seborreica
5. **São doenças associadas direta ou indiretamente à *Malassezia sp.*, exceto:**
  - a) hidrosadenite
  - b) dermatose confluyente e reticulada de Gourgerot e Carteaud
  - c) pitiríase versicolor
  - d) peritonite em indivíduos submetidos e diálise peritoneal ambulatorial
6. **Quanto à imunologia da dermatite seborreica:**
  - a) todas as espécies de *Malassezia* provocam estímulo à produção de determinado perfil de interleucinas inflamatórias, levando sempre ao aparecimento da dermatite seborreica
  - b) evidências demonstram que há na dermatite seborreica há alteração da imunidade humoral, com a presença de anticorpos circulantes contra o fungo
  - c) foi verificado aumento na produção de anticorpos anti-*Malassezia* nos pacientes com DS, bem como se observa na dermatite atópica.
  - d) Não foi encontrado aumento da produção de anticorpos anti-*Malassezia* nos pacientes com dermatite seborreica; este foi observado significativamente nos pacientes com dermatite atópica. Este fato sugere que não há resposta imune anti-*Malassezia sp.* na dermatite seborreica
7. **A dermatite seborreica do adulto:**
  - a) sempre há prurido intenso
  - b) podem ser limitadas a pequenas áreas do corpo ou ser generalizada, com eritrodermia
  - c) as lesões se limitam ao couro cabeludo e à face
  - d) nas dobras, quando as lesões adquirirem aparência úmida, macerada, há infecção por *Candida sp.*
8. **Quanto à fisiopatogenia da dermatite seborreica:**
  - a) o fungo *Malassezia sp.* é encontrado na pele de forma acidental, não tendo associação com a dermatite seborreica
  - b) o fungo *Malassezia sp.* provoca dermatite seborreica através da produção de substâncias patogênicas tóxicas ao indivíduo
  - c) o surgimento da dermatite seborreica depende de três fatores: produção de sebo, metabolismo da *Malassezia* e suscetibilidade do indivíduo.
  - d) não há evidências de associação da doença com hereditariedade

**9. Quanto à dermatite seborreica da infância é correto afirmar, exceto:**

- a) é semelhante à dermatite atópica, tanto nos locais de acometimento quanto pela presença de prurido em ambos
- b) a dermatite de contato pela fralda poupa as dobras, enquanto a DS predomina nestas.
- c) já a psoríase na infância é muito semelhante à DS nesta faixa etária, sendo quase impossível sua separação.
- d) se caracteriza por lesões escamativas amareladas aderentes no couro cabeludo, na face e nas dobras: retroauriculares, pescoço, axilas e região inguinal.

**10. O tratamento da dermatite seborreica preconiza as medidas abaixo, exceto:**

- a) controle da inflamação
- b) remoção das crostas que se formam com esfoliação
- c) supressão da proliferação da *Malassezia sp.*
- d) controle da oleosidade da pele

**11. Quanto ao uso dos corticoesteroides no tratamento da dermatite seborreica, exceto:**

- a) uso crônico de corticoesteroides tópicos é preconizado para evitar recidivas da doença
- b) geralmente o uso dos corticoesteroides é tópico, sob a forma de shampoos, soluções capilares, loções, cremes ou pomadas
- c) o uso de corticoesteroides tópicos deve ser limitado a períodos de exacerbação e é mandatório o desmame deste o mais rápido possível
- d) são opções aos corticoesteroides tópicos os antifúngicos tópicos e os inibidores da calcineurina tópicos

**12. Quanto aos shampoos usados no tratamento da dermatite seborreica é correto afirmar, exceto:**

- a) os com efeito antiproliferativo reduzem a divisão celular na epiderme, diminuindo a formação das escamas
- b) são exemplos de shampoos com efeito antiproliferativo: os a base de coaltar e seus derivados, o sulfeto de selênio, o pirtionato de zinco e o clobetasol.
- c) os shampoos antifúngicos são os de cetonaconazol, ciclopirox, bem como sulfeto de selênio e pirtionato de zinco.
- d) os shampoos ceratolíticos são a base de ácido salicílico com ou sem enxofre

**13. Para controle da dermatite seborreica, é necessário manter áreas ricas em glândulas sebáceas com oleosidade controlada. É correto afirmar, exceto:**

- a) para tal finalidade tem sido utilizada cada vez mais a isotretinoína oral em doses baixas devido ao seu baixo índice de efeitos colaterais numa doença de gravidade leve
- b) alguns pacientes necessitam de medicação anti-inflamatória cronicamente além do uso de substâncias antiproliferativas e ceratolíticas
- c) o uso de sabonetes e/ou shampoos antiproliferativos na maioria dos casos é suficiente para o controle da doença
- d) a isotretinoína oral em doses baixas tem sido cada vez menos utilizada em estudos científicos para tratamento da dermatite seborreica

**14. Assinale afirmativa incorreta:**

- a) a dermatite seborreica acomete 10% da população brasileira.
- b) os indivíduos HIV-positivos têm maior prevalência da doença, esta com maior intensidade e tendência à refratariedade ao tratamento.
- c) pode acometer recém-nascidos, adolescentes e adultos
- d) o pico de incidência da doença ocorre entre os 40 e 60 anos de vida

**15. Assinale a afirmativa correta:**

- a) Malassez, em 1874, observou o fungo na pele de todos os indivíduos
- b) Moore e Kile relacionaram o fungo diretamente à dermatite seborreica
- c) Leone, em 1952, descartou a relação do fungo com outras doenças
- d) também Leone descartou a associação do fungo com a dermatite seborreica

**16. Sobre a clínica da dermatite seborreica:**

- a) a forma da doença na infância é representada pela escamação amarela aderente limitada ao couro cabeludo
- b) a forma infantil melhora após os 5 anos de idade.
- c) a forma de dermatite seborreica do adulto se apresenta sob a forma de eritema leve a moderado dos sulcos nasolabiais, até lesões papulosas, exsudativas e/ou escamativas de extensão variável na face, couro cabeludo, tronco e dobras
- d) não há relatos de fatores que contribuam com a melhora ou a piora das lesões, tanto em adultos quanto em crianças

**17- Há discordâncias sobre as espécies encontradas nas lesões de dermatite seborreica. Dentre as afirmativas abaixo, a incorreta:**

- a) Nakabayashi et al. relatam ter encontrado quantidades aproximadas de *M. furfur* e *M. globosa* nos indivíduos com dermatite seborreica
- b) Rendic et al. mais *M. globosa* que *M. furfur* e *M. sympodialis*
- c) Gupta e Gaitanis relataram maior quantidade de *M. globosa*
- d) Tajima também encontrou maior quantidade de *M. globosa*

**18- Não existe associação da doença com:**

- a) sazonalidade
- b) hereditariedade
- c) estresse mental
- d) aumento da função das células T

**19- É incorreto afirmar:**

- a) Bergbrant e Faergman, em 1989, encontraram maior quantidade de *Malassezia* sp. na pele de indivíduos com dermatite seborreica
- b) a manutenção de reservatórios de sebo residual (como a higiene inadequada) pode predispor ao surgimento da doença
- c) Vidal et al. descreveram que o perfil lipídico da pele dos indivíduos com AIDS é diferente daqueles sem AIDS, porém não determinaram sua relação com o desenvolvimento da DS
- d) por ser um fungo lipofílico, o sebo da pele permite o crescimento da *Malassezia* sp. e assim o desenvolvimento da DS

**20- Quanto à histopatologia a dermatite seborreica, é errado afirmar:**

- a) há infiltrado inflamatório composto principalmente por linfócitos e histiócitos, espongiase e hiperplasia psoriasiforme leves a moderadas, e paraceratose ao redor dos óstios foliculares (paraceratose “em ombro”)
- b) durante a fase crônica, além dos achados da fase aguda, há marcada hiperplasia psoriasiforme com dilatação dos capilares e vênulas do plexo superficial
- c) a dermatite seborreica nos indivíduos HIV positivos exibe as mesmas características histopatológicas dos não HIV positivos
- d) os achados histopatológicos da psoríase vulgar são semelhantes, exceto pela ausência de espongiase

**Gabarito**

Lipoatrofia facial associada ao HIV/AIDS: do advento aos conhecimentos atuais. An Bras Dermatol. 2011;86(5):843-64.

1d	6c	11d	16c
2b	7d	12d	17d
3c	8c	13b	18c
4a	9d	14b	19b
5b	10d	15d	20d

**AVISO**

Caros associados, para responder ao questionário de EMC-D, por favor, acessem ao site dos Anais Brasileiros de Dermatologia. O prazo para responder é de 30 dias a partir da publicação online no link a seguir, [www.anaisdedermatologia.org.br](http://www.anaisdedermatologia.org.br)