

SÍNDROME SAPHO: ENTIDADE RARA OU SUBDIAGNOSTICADA?*

Jozephina Gonçalves Guerra¹, Francisco Ayres Corrêa Lima², Lúcia Maria Gonçalves Macedo³, Arthemízio Antônio Lopes Rocha⁴, João Luiz Fernandes⁵

Resumo **OBJETIVO:** Descrever os achados clínicos, radiológicos e patológicos da síndrome SAPHO e sugerir que, apesar de ser considerada rara, esta síndrome deve estar sendo subdiagnosticada por clínicos e radiologistas, provavelmente em função do desconhecimento das suas características. **MATERIAIS E MÉTODOS:** Foi realizado estudo retrospectivo de seis casos confirmados desta síndrome, dando-se ênfase aos achados clínicos (idade, sexo e sintomas) e de imagem (cintilografia óssea, radiografia convencional, tomografia computadorizada e ressonância magnética). **RESULTADOS:** A manifestação clínica inicial de todos os pacientes foi dor na parede torácica ântero-superior há pelo menos quatro meses. Todos apresentavam achados de imagem de processo inflamatório e/ou osteíte e hiperostose nas articulações da parede torácica ântero-superior. As alterações cutâneas da síndrome, tipo pustulose palmoplantar, estiveram presentes em cinco dos seis pacientes. Em nenhum dos seis casos o diagnóstico foi sugerido na consulta clínica inicial ou na primeira interpretação das imagens feita por radiologistas não especialistas em sistema músculo-esquelético. **CONCLUSÃO:** Os nossos achados estão de acordo com os descritos na literatura, devendo ser considerado este diagnóstico em todo paciente que apresente quadro doloroso de parede torácica acompanhado de manifestações dermatológicas e/ou osteíte.

Unitermos: Síndrome de hiperostose adquirida; Hiperostose esternocostoclavicular; Psoríase; Osteíte.

Abstract *SAPHO syndrome: rare or under-diagnosed?*

OBJECTIVE: To describe the clinical, imaging and pathological findings of SAPHO syndrome and to point out that although considered rare this syndrome may be under-diagnosed by clinicians and radiologists, probably due to unfamiliarity with its features. **MATERIALS AND METHODS:** A retrospective study of six cases diagnosed in the last six years, with emphasis on clinical findings (age, sex and symptoms) and imaging findings (bone scintigraphy, conventional x-ray, computed tomography and magnetic resonance imaging) was conducted. **RESULTS:** The initial clinical presentation in all patients was pain in the upper anterior chest wall for at least four months. Imaging findings of all these patients indicated inflammatory process and/or hyperostosis and osteitis in the joints of the upper anterior chest wall. Skin manifestations of the syndrome, such as palmoplantar pustulosis, were identified in five of the patients. In none of the cases the diagnosis was suggested either at the initial clinical medical appointment or after imaging assessment by radiologists not specialized in musculoskeletal system. **CONCLUSION:** Our clinical and imaging findings are in line with the ones described in the literature. This diagnosis must be considered for each patient presenting with pain in the upper anterior chest wall associated with skin lesions and/or osteitis.

Key words: Acquired hyperostosis syndrome; Sternocostoclavicular hyperostosis; Psoriasis; Osteitis.

INTRODUÇÃO

A síndrome SAPHO é uma condição rara, descrita inicialmente em 1987 por Chamot e colaboradores, que verificaram

correlação entre cinco manifestações clínicas, radiológicas e patológicas frequentemente combinadas, das quais deriva o acrônimo que a denomina: sinovite, acne, pustulose, hiperostose e osteíte⁽¹⁻⁵⁾.

Os componentes fundamentais da síndrome, que pode ser entendida como um conjunto de diversas desordens idiopáticas, são a hiperostose e a osteíte inflamatória. Na presença desses achados, o clínico e o radiologista devem considerar a possibilidade diagnóstica da síndrome⁽²⁾.

As manifestações cutâneas incluem pustulose e formas graves de acne, tais como acne conglobata. As lesões pustulares usualmente se manifestam ou por psoríase ou por pustulose palmoplantar. No entanto, a ausência de alterações cutâneas não exclui o diagnóstico, pois essas lesões

podem ocorrer antes, simultaneamente ou depois do início das manifestações osteoarticulares^(2,3,6).

A síndrome ocorre predominantemente em adultos jovens e de meia-idade, com predileção pelo sexo feminino, apresentando curso crônico com episódios de agudização^(1,3). Embora o quadro clínico seja bastante variável, a maioria dos pacientes relata dor e edema na parede torácica ântero-superior.

A patogênese da síndrome SAPHO permanece desconhecida⁽¹⁻³⁾ e os achados laboratoriais são inespecíficos, mas auxiliam na exclusão de outras doenças⁽²⁾.

O objetivo do presente trabalho é descrever os achados clínicos, radiológicos e patológicos da síndrome SAPHO e sugerir que, apesar de ser considerada rara, esta

* Trabalho realizado nos Serviços de Imagem do Hospital Santa Lúcia, Centro Radiológico de Brasília e Hospital Universitário de Brasília, Brasília, DF.

1. Médica Estagiária do 3º ano do Serviço de Radiologia do Hospital Santa Lúcia/Centro Radiológico de Brasília.

2. Médico Reumatologista, Chefe do Serviço de Reumatologia do Hospital Universitário de Brasília.

3. Médica Reumatologista, ex-Chefe do Serviço de Reumatologia do Hospital de Base de Brasília.

4. Médico Radiologista do Hospital Santa Lúcia.

5. Médico Radiologista, Coordenador do Programa de Residência Médica em Radiologia do Hospital Santa Lúcia.

Endereço para correspondência: Dra. Jozephina Gonçalves Guerra. Hospital Santa Lúcia. Avenida W3 Sul, SHLS, Quadra 716, conjunto C. Brasília, DF, 70390-700. E-mail: jozephina@tecnolink.com.br

Recebido para publicação em 1/9/2004. Aceito, após revisão, em 14/12/2004.

síndrome deve estar sendo subdiagnosticada por clínicos e radiologistas, provavelmente em função do desconhecimento das suas características.

MATERIAIS E MÉTODOS

Foram estudados seis pacientes diagnosticados como síndrome SAPHO, no período de seis anos. Foi feita análise retrospectiva dos prontuários médicos e dos exames radiológicos quanto às características clínicas (idade, sexo, sintomas) e de

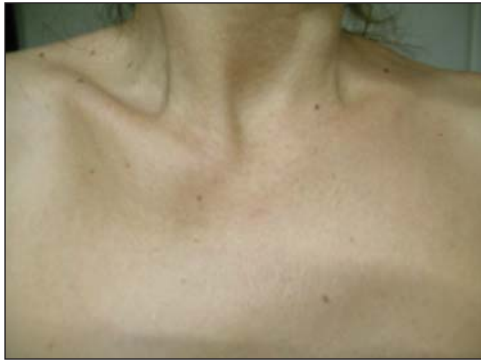imagem (cintilografia óssea em seis casos, radiografia e tomografia computadorizada em cinco casos e ressonância magnética em três casos) e realizado o confronto desses achados com os descritos na literatura.

RESULTADOS

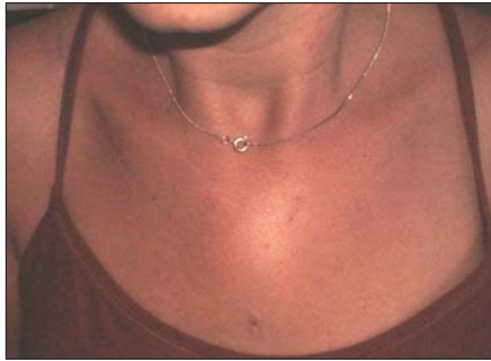Os pacientes eram do sexo feminino, com bom estado geral, idades entre 22 e 57 anos (idade média de 36 anos), com queixa principal de dor e abaulamento na parede torácica ântero-superior há pelo

menos quatro meses (Figuras 1 e 2). Um dos pacientes era portador de doença celíaca há quatro anos e vinha em acompanhamento endocrinológico para tratamento de tireoidite de Hashimoto com hipotireoidismo subclínico.

Todos tinham achados de imagem de processo inflamatório e/ou osteíte e hiperostose nas articulações da parede ântero-superior do tórax (Figuras 3 a 12). Um dos pacientes mostrava também alteração inflamatória nos ângulos anteriores dos corpos vertebrais torácicos (Figuras 13 e 14).



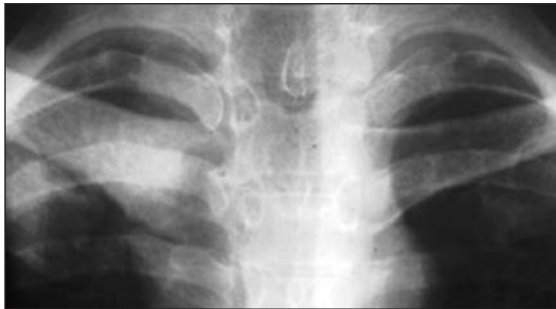1



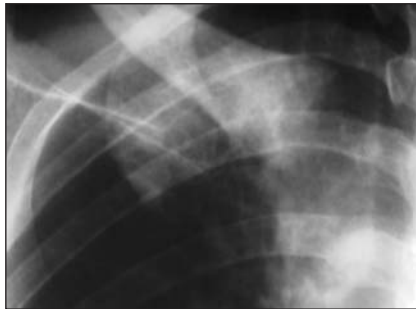
2

Figura 1. Paciente do sexo feminino, 31 anos de idade. Imagem demonstra marcado aumento de volume na topografia da extremidade medial da clavícula direita.

Figura 2. Paciente do sexo feminino, 22 anos de idade. Imagem demonstra edema na topografia do manúbrio esternal.



A



B

Figura 3. Pacientes do sexo feminino, 31 (A) e 36 (B) anos de idade. Radiografias convencionais em frontal e oblíqua das articulações esternoclaviculares evidenciam esclerose e hiperostose do segmento proximal da clavícula.

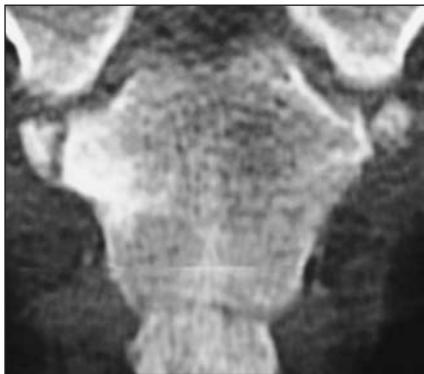

Figura 4. Paciente do sexo feminino, 36 anos de idade. Reformatação coronal de tomografia computadorizada da região esternal evidencia esclerose subcondral do esterno em relação com a articulação esternoclavicular direita.

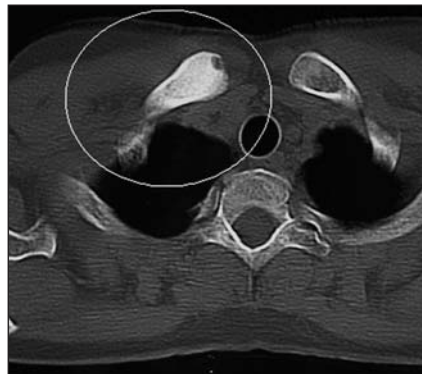


Figura 5. Paciente do sexo feminino, 43 anos de idade. Tomografia computadorizada no plano axial revela esclerose da extremidade medial da clavícula direita e erosão subarticular.

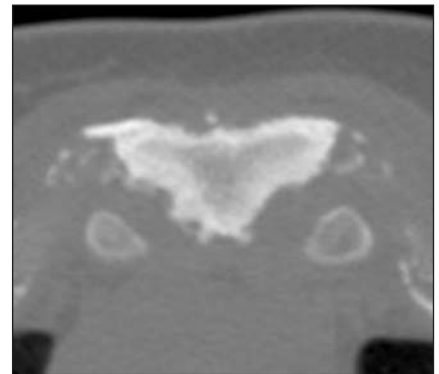


Figura 6. Paciente do sexo feminino, 22 anos de idade. Tomografia computadorizada axial mostra esclerose difusa da porção superior do manúbrio esternal e irregularidade das superfícies articulares.

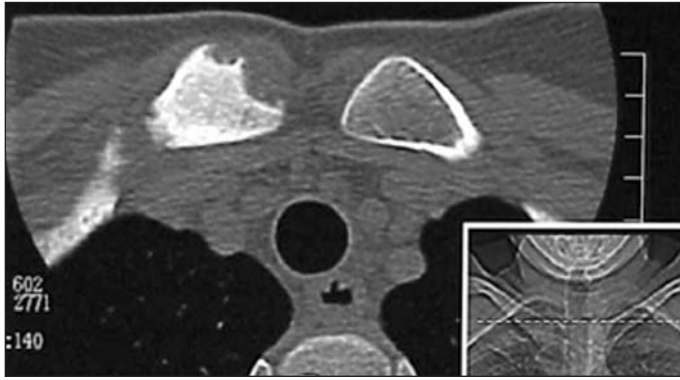


Figura 7. Paciente do sexo feminino, 31 anos de idade. Tomografia computadorizada axial mostra grandes erosões e aumento da densidade da extremidade medial da clavícula direita.

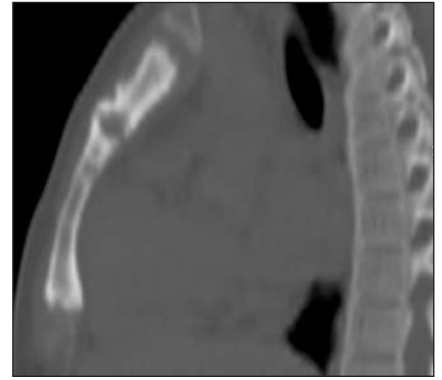


Figura 8. Paciente do sexo feminino, 22 anos de idade. Reformatação sagital de tomografia computadorizada evidencia erosões e neoformação óssea na junção manúbrio-esternal.

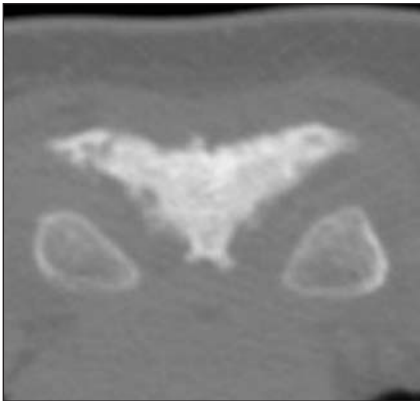
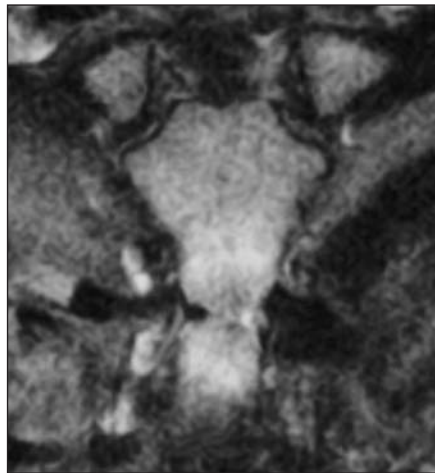
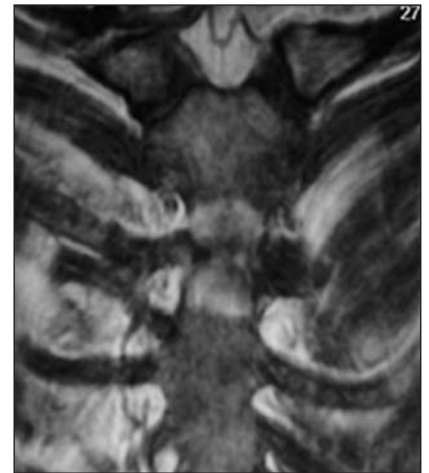

Figura 9. Paciente do sexo feminino, 22 anos de idade. Tomografia computadorizada evidencia esclerose e irregularidade das superfícies do manúbrio. Extremidade das clavículas sem anormalidades.

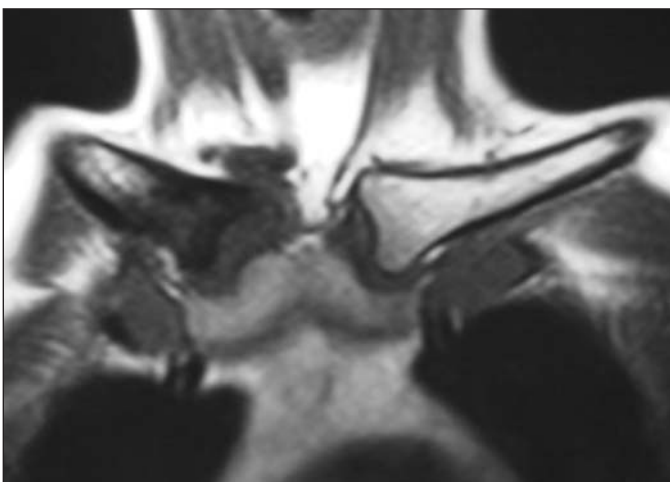


A

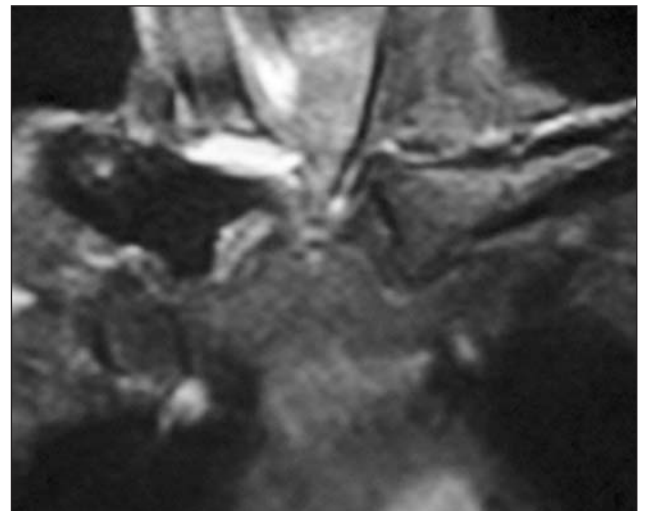


B

Figura 10. Paciente do sexo feminino, 27 anos de idade. Imagens de ressonância magnética coronais nas ponderações DP "fat sat" e T1 "fat sat" revelam "padrão de edema" e realce pelo contraste na junção manúbrio-esternal.

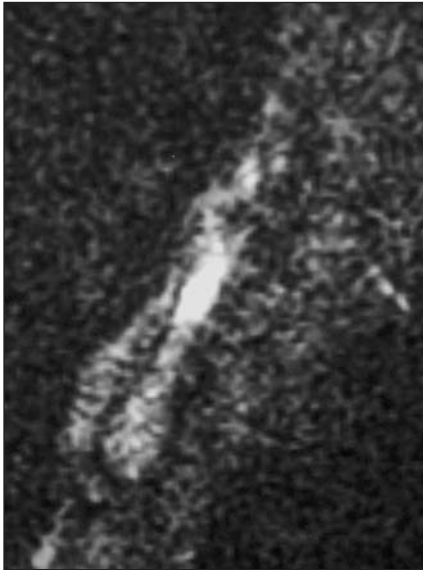


A

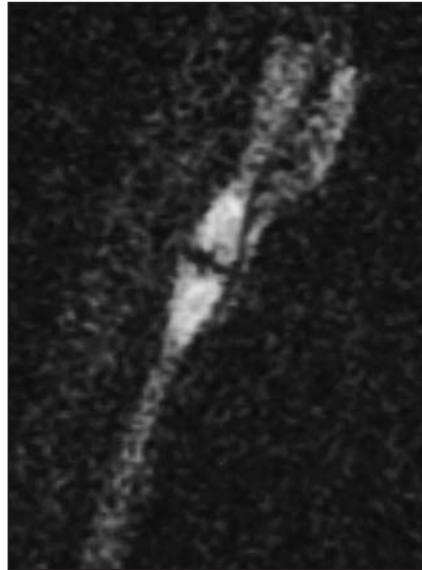


B

Figura 11. Paciente do sexo feminino, 31 anos de idade. Imagens de ressonância magnética coronais nas ponderações T1 e T2 "fat sat" evidenciam marcado padrão de edema da extremidade medial da clavícula direita, com distensão líquida da articulação esternoclavicular e edema periarticular.



A



B

Figura 12. Paciente do sexo feminino, 27 anos de idade. Imagens de ressonância magnética sagitais mediana e paramediana do esterno nas ponderações T2 STIR mostram padrão de edema e erosões na junção manúbrio-esternal.

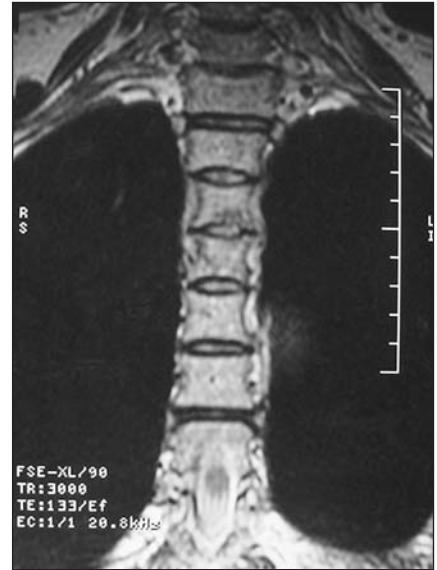
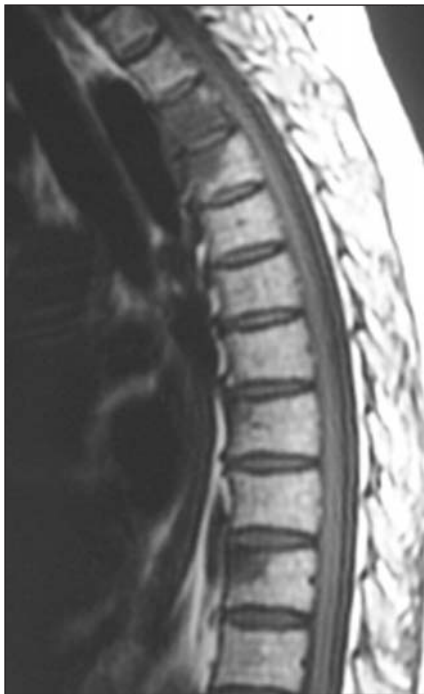
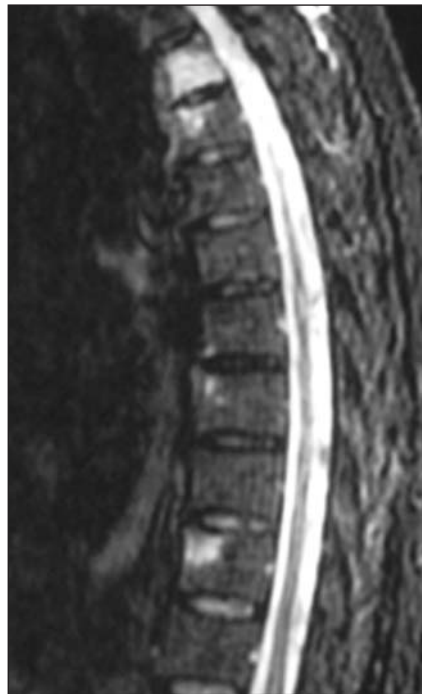
Figura 14. Paciente do sexo feminino, 57 anos de idade. Imagem de ressonância magnética coronal ponderada em T2 da coluna torácica evidencia erosão na face inferior de corpo vertebral médio sem comprometimento do espaço discal.



A



B

Figura 13. Paciente do sexo feminino, 57 anos de idade. Imagens de ressonância magnética sagitais nas ponderações T1 e T2 STIR da coluna torácica mostram padrão de edema nos ângulos ântero-superiores de quatro corpos vertebrais e regiões subligamentares com aspecto de entesite, observando-se ausência de comprometimento dos discos intervertebrais.

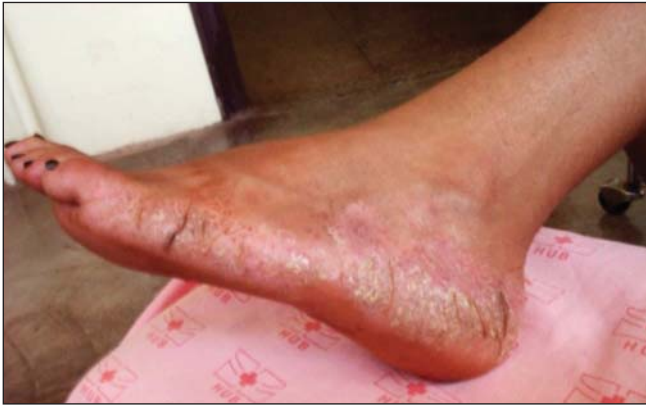As alterações cutâneas da síndrome, tipo pustulose palmoplantar, estiveram presentes, em algum momento na evolução da doença, em cinco dos seis pacientes (Figuras 15 e 16).

Os seis pacientes realizaram cintilografia óssea, que evidenciou hipercaptação do radiofármaco na região esternoclavicular (“sinal do bisão”) em todos os casos (Figuras 17 a 20).

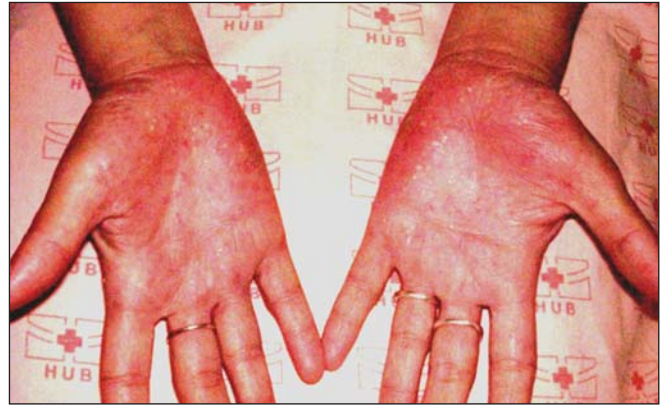Em nenhum dos seis casos a interpretação inicial das imagens, feita por radiologistas não especialistas em sistema músculo-esquelético, sugeriu o diagnóstico da síndrome. Todavia, ao serem analisados por radiologistas especialistas em sistema músculo-esquelético, os achados clínicos e de imagem foram considerados suficientes para o diagnóstico em cinco dos seis pacientes. Em um dos pacientes, como havia suspeita clínica de osteomielite, foi realizada biópsia óssea por agulha, que revelou espessamento irregular de tecido ósseo subperiosteal compatível com hiperostose.

DISCUSSÃO

Os nossos achados clínicos e de imagem estão de acordo com os descritos na literatura, pois em adultos (objeto do nosso estudo) a parede anterior do tórax, em especial a região esternocostoclavicular, é o local mais freqüentemente afetado pela doença (70% a 90% dos pacientes), seguida pela coluna, pelve e ossos longos^(1,3,7). Em todos, os achados dominantes são a hiperostose e a osteíte. Já nas crianças, a doença predomina nos ossos longos, seguidos pelas clavículas e coluna, sendo comumente designada como osteomielite multifocal crônica recorrente^(3,8).



A



B

Figura 15. Paciente do sexo feminino, 22 anos de idade. Imagens de pustulose palmo-plantar em atividade.

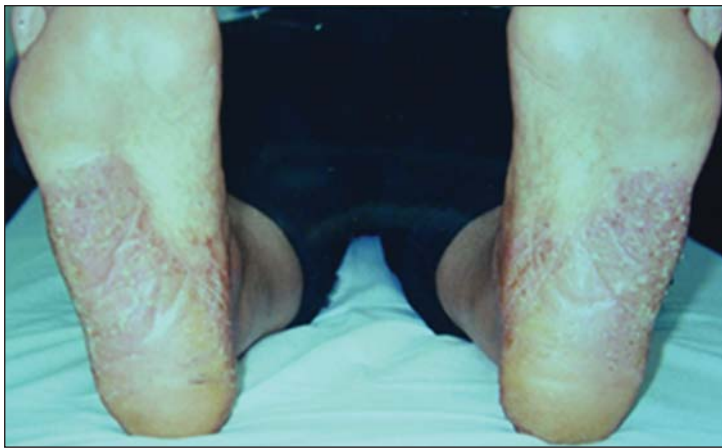

Figura 16. Paciente do sexo feminino, 57 anos de idade. Imagem dos pés evidencia lesões características de pustulose plantar.

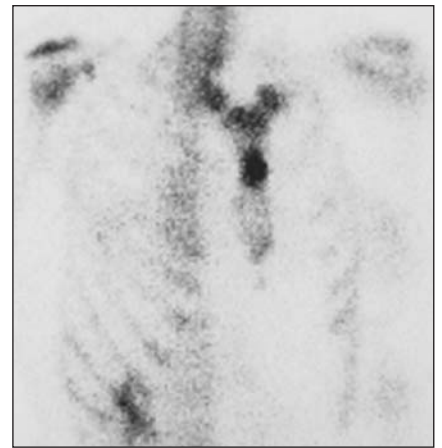


Figura 17. Paciente do sexo feminino, 27 anos de idade. Cintilografia óssea evidencia hipercaptação do radiofármaco na junção manúbrio-esternal.

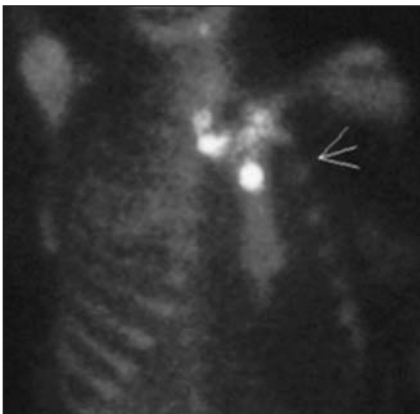

Figura 18. Paciente do sexo feminino, 36 anos de idade. Cintilografia óssea evidencia hipercaptação do radiofármaco na junção manúbrio-esternal e articulações esternoclaviculares.

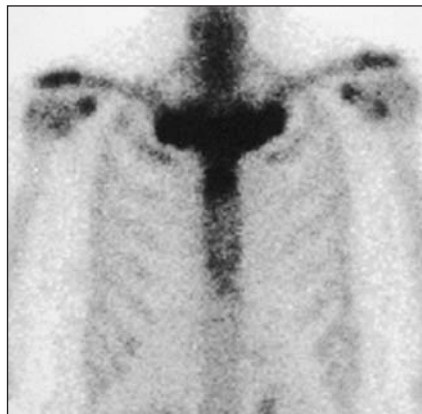

Figura 19. Paciente do sexo feminino, 57 anos de idade. Cintilografia óssea mostra hipercaptação do radiofármaco nas articulações esternoclaviculares, manúbrio-esternal e costocôndroesternais.

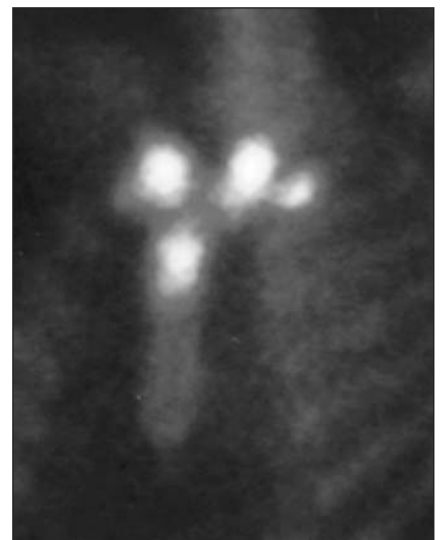

Figura 20. Paciente do sexo feminino, 43 anos de idade. Cintilografia óssea evidencia hipercaptação do radiofármaco em regiões esternoclaviculares, costocôndroesternal à esquerda e no manúbrio.

Na parede torácica anterior, que é o local mais acometido, três estágios patológicos de comprometimento têm sido descritos⁽³⁾. O estágio 1 caracteriza-se por uma entesopatia primária envolvendo a região do ligamento costoclavicular. No estágio 2, com a evolução do processo inflamatório, identificamos comprometimento da articulação esternoclavicular, com esclerose da extremidade medial da clavícula e da superfície esternal adjacente e hiperostose das primeiras junções costocondroesternais. O estágio 3 é uma continuação do precedente, com osteoesclerose, hiperostose e hipertrofia óssea afetando a extremidade medial das clavículas, o esterno e as costelas superiores, com artrite nas articulações adjacentes. As alterações são quase sempre bilaterais. Pode existir envolvimento isolado das clavículas e esterno⁽³⁾.

A coluna é o segundo sítio mais comum da doença em adultos, estando envolvida em 33% dos casos^(1,3). As lesões são usualmente segmentares, sendo a coluna torácica a mais freqüentemente afetada, seguida pela lombar e cervical^(3,5,6). A apresentação radiológica inclui irregularidade, erosão e esclerose das placas epifisárias, hiperostose difusa dos corpos vertebrais, formações de sindesmófitos e ossificação do ligamento paravertebral^(2,5).

Sacroileíte pode ocorrer em 13% a 52% dos casos, sendo freqüente o envolvimento unilateral com extensa esclerose do osso ilíaco adjacente^(1,3).

O comprometimento da mandíbula pode ocorrer e se caracteriza por osteoesclerose e reação periosteal. Algumas vezes o processo estende-se para a articulação temporomandibular adjacente⁽³⁾.

Os ossos longos, principalmente metáfises de tíbia e fêmur, são acometidos em 30% dos pacientes, com padrão de imagem muito semelhante ao da osteomielite crônica em fase esclerosante, com exceção de seqüestros e abscessos ósseos que não ocorrem na síndrome SAPHO^(1,3).

Manifestações articulares de sinovite e artrite com osteoporose justa-articular, redução do espaço articular, erosões marginais, hiperostose e entesopatia podem ocorrer isoladamente ou em associação a outros achados mais específicos. As articulações mais atingidas são as dos joelhos, dos tornozelos e da parede torácica^(1,3).

Várias teorias foram postuladas na tentativa de elucidar a patogênese da síndrome SAPHO, incluindo doença auto-imune e disseminação hematogênica de infecção viral ou bacteriana, ressaltando-se a possível participação de microorganismos da espécie *Propionibacterium acnes*, um saprófita anaeróbico recuperado de lesões cutâneas, ósseas ou articulares de alguns desses pacientes. Entretanto, na maioria dos casos, nenhum agente infeccioso, anticorpos ou complexos imunes têm sido isolados⁽¹⁻⁴⁾.

Uma semelhança com espondiloartropatias seronegativas tem sido sugerida em função da alta freqüência de envolvimento do esqueleto axial, da presença de ossificações paravertebrais assimétricas semelhantes às encontradas na espondiloartropatia psoriásica e pela possível associação com psoríase e doença inflamatória intestinal^(1-4,9).

Em geral, os teste sanguíneos de rotina mostram a existência de uma reação inflamatória, podendo-se observar elevação dos reagentes de fase aguda, tais como velocidade de hemossedimentação e/ou proteína C reativa. Outros testes laboratoriais freqüentemente são normais^(2,6,9). Há relatos de que em 13% a 30% dos casos o antígeno de histocompatibilidade (HLA B27) se faz presente⁽³⁾.

O diagnóstico da síndrome SAPHO é fundamentalmente clínico, podendo ser auxiliado por métodos de imagem. Ele não é difícil, quando as lesões ósseas típicas estão localizadas em sítios característicos, especialmente se elas estão associadas com pustulose palmoplantar ou acne. Pode haver dificuldade, contudo, se os sítios de envolvimento ou os achados radiográficos são atípicos, especialmente quando não há alteração cutânea conhecida^(1,3).

Pustulose palmoplantar e acne têm sido relatadas, respectivamente, em 55,7% e 18,3% dos pacientes com síndrome SAPHO. A prevalência de lesões ósseas em pacientes com pustulose palmoplantar varia de 10% a 33%⁽³⁾. Pustulose palmoplantar é considerada por muitos dermatologistas como uma variante de psoríase vulgar e há provas de que existe uma relação genética próxima entre ambas⁽²⁾.

Tendo em vista o possível intervalo, já descrito, entre as manifestações cutâneas

e osteoarticulares da síndrome, torna-se necessário um acurado interrogatório e/ou seguimento a longo prazo dos pacientes, para que se possa efetuar corretamente o diagnóstico.

Nesse sentido, a realização da cintilografia pode ser bastante útil, demonstrando atividade metabólica em sítios não suspeitos, mesmo quando assintomáticos e com achados radiográficos negativos^(1,3,6). A presença da configuração em “cabeça de touro” ou “sinal do bisão” de acúmulo do radiofármaco na região esternoclavicular deve alertar o radiologista para o diagnóstico dessa síndrome^(1-4,6).

Imagens de tomografia computadorizada e/ou ressonância magnética podem ajudar a definir a extensão do envolvimento e o grau de atividade, particularmente em relação às lesões na parede anterior do tórax, coluna e ossos longos^(2,3,5,6).

Sinais e sintomas característicos ajudam a limitar o amplo espectro de diagnósticos diferenciais de esclerose e hiperostose focais, que incluem metástases, tumores primários osteogênicos, doença de Paget, sarcoideose, mastocitose e esclerose tuberosa. Considerações específicas para o acometimento da parede torácica anterior podem incluir osteoartrite esternoclavicular, osteíte condensante da clavícula, osteonecrose da epífise medial da clavícula e artrite séptica da articulação esternoclavicular. Osteíte condensante e osteonecrose são consideradas, na maior parte dos casos, fenômenos relacionados ao estresse. Pacientes com alguma dessas duas desordens podem ter uma história de trabalho manual e ausência de lesões cutâneas características como pustulose palmoplantar. Se um fator de risco para artrite séptica — por exemplo, abuso de drogas intravenosas — está presente, a articulação esternoclavicular deve ser puncionada para excluir a possibilidade de infecção⁽²⁾.

A doença tem curso benigno, porém crônico, marcado por episódios de exacerbações e remissões imprevisíveis das lesões cutâneas e esqueléticas. O prognóstico funcional a longo prazo é bom⁽¹⁻³⁾.

As complicações mais sérias desse sobre crescimento ósseo e das alterações inflamatórias associadas são síndrome do desfiladeiro torácico, oclusão da veia subclávia e síndrome da veia cava superior⁽²⁾.

CONCLUSÃO

A síndrome SAPHO, apesar de incomum, deve ser incluída no diagnóstico diferencial de pacientes que apresentem quadro doloroso na parede ântero-superior do tórax com alterações cutâneas associadas.

REFERÊNCIAS

1. Cotten A, Flipo RM, Mentre A, Delaporte E, Duquesnoy B, Chastanet P. SAPHO syndrome. *RadioGraphics* 1995;15:1147-54.
2. Boutin RD, Resnick D. The SAPHO syndrome: an evolving concept for unifying several idiopathic disorders of bone and skin. *AJR* 1998;170:585-91.
3. Earwaker JWS, Cotten A. SAPHO: syndrome or concept? Imaging findings. *Skeletal Radiol* 2003;32:311-27.
4. Davies AM, Marino AJ, Evans N, Grimer RJ, Deshmukh N, Mangham DC. SAPHO syndrome: 20-year follow-up. *Skeletal Radiol* 1999;28:159-62.
5. Nachtigal A, Cardinal E, Bureau NJ, Sainte-Marie LG, Milette F. Vertebral involvement in SAPHO syndrome: MRI findings. *Skeletal Radiol* 1999;28:163-8.
6. Laredo JD, el Quessar AE, Bossard P, Vuillemin-Bodaghi V. Vertebral tumors and pseudotumors. *Radiol Clin North Am* 2001;39:137-63.
7. Kasperczyk A, Freyschmidt J. Pustulotic arthroostitis: spectrum of bone lesions with palmoplantar pustulosis. *Radiology* 1994;191:207-11.
8. Brown T, Wilkinson R. Chronic recurrent multifocal osteomyelitis. *Radiology* 1988;166:493-6.
9. Ellis BJ, Shier CK, Leisen JJ, Kastan DJ, McGoey JW. Acne-associated spondylarthropathy: radiographic features. *Radiology* 1987;162:541-5.