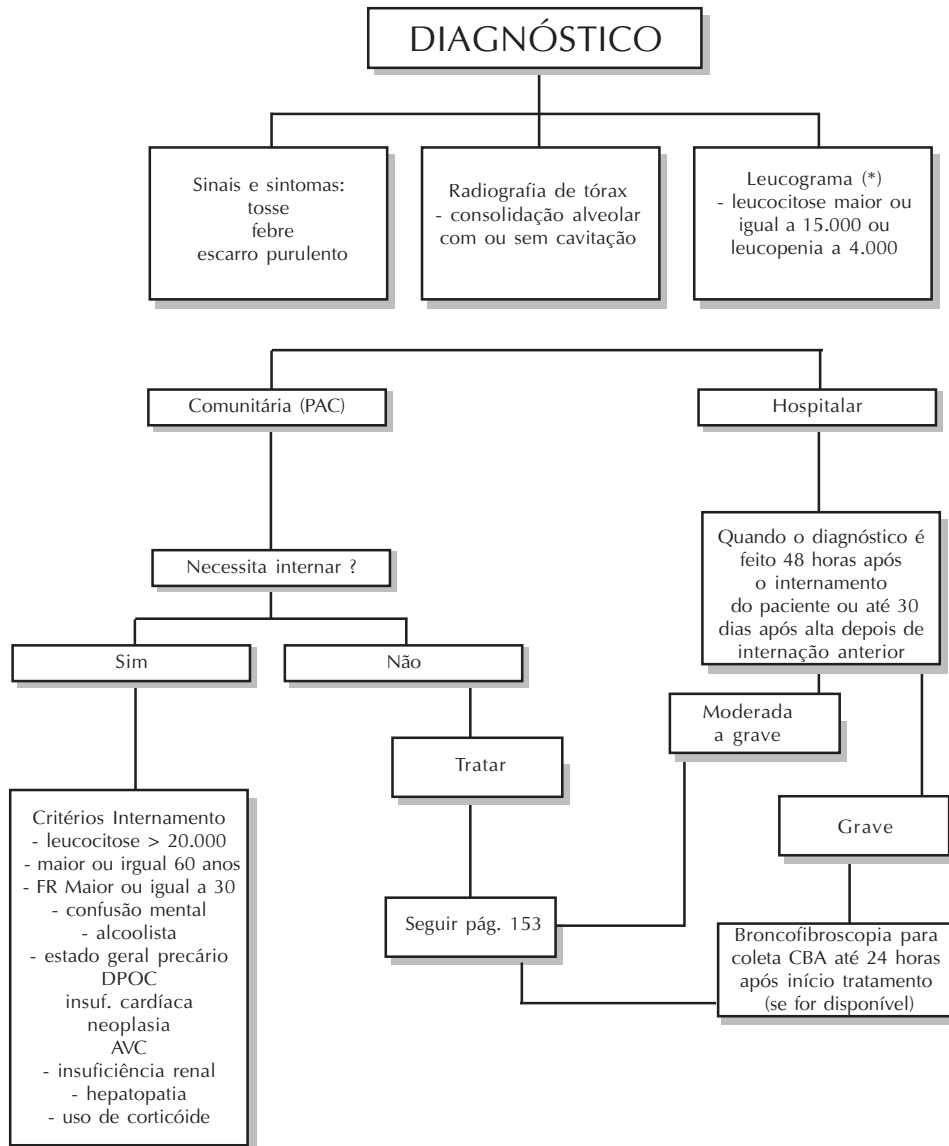


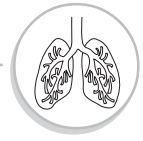

Aparelho Respiratório

Pneumonias (PN)

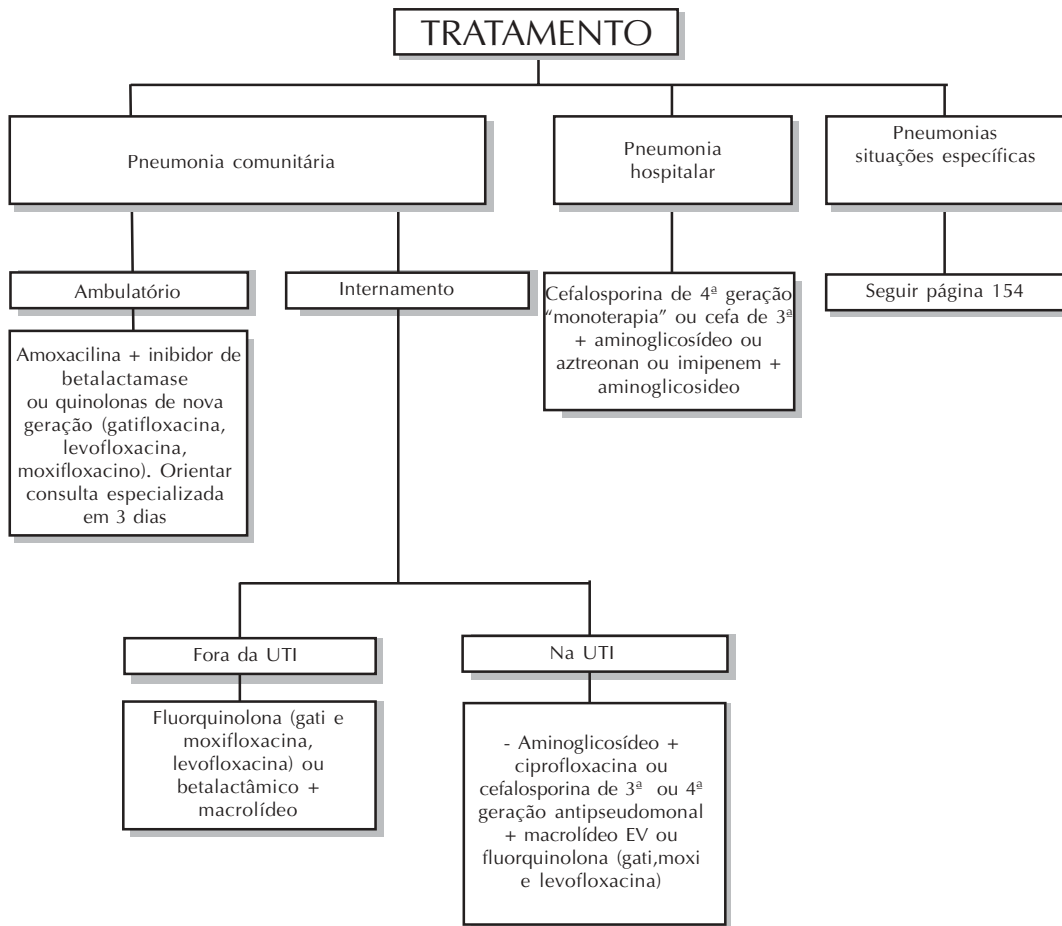


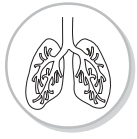*Leucograma pode ser normal quando o patógeno for um agente atípico.

A radiografia do tórax deve ser em PA e perfil.



Pneumonias - I





Pneumonias - II

SITUAÇÕES ESPECIAIS

