

Administrar líquido para repor perdas já ocorridas e que estejam em curso e a necessidade de líquido basal.

Escolher a via de hidratação (VO ou IV).

Obter acesso acesso IV periférico caso indicado, utilizar cateteres mais calibrosos em casos mais graves.

Colher material para exames laboratoriais caso necessário (hemograma, natremia, calemia, cloro, glicemia e gasometria).

Tratar imediatamente o choque hipovolêmico com bolus IV ou intra-óssea (IO) de 20 ml/kg de salina isotônica (Ringer lactato ou SF 0,9%). Pode ser repetido até ocorrer melhora da consciência, sinais vitais e perfusão periférica.

Tentar reidratação oral em crianças com desidratação leve a moderada.

Internar em hospital: crianças menores que 3 meses de idade, desidratação grave, vômitos persistentes, falha na reidratação oral, hipernatremia e acidose metabólica.

### Reposição volêmica nos pacientes com desidratação

Choque hipovolêmico	20 ml/kg de salina (Ringer lactato ou SF 0,9%) em bolus podendo ser repetido por 3 vezes (60 ml/kg)	Parar quando houver melhora do nível de consciência e perfusão
<b>Manutenção 24 horas</b> 1/3 do volume calculado como solução salina e 2/3 como glicose a 5%	<b>Crianças &lt;10 kg:</b> 100 ml/kg. <b>Crianças 10 a 20 kg:</b> 1000 ml + 50 ml por kg adicional a 10 kg. <b>Crianças &gt; 20 kg:</b> 1500 ml + 20 ml por kg adicional a 20 kg	Após diurese adicionar 20 mEq/l de potássio a solução
<b>Déficit</b> 1/3 do volume calculado como solução salina e 2/3 como glicose a 5%	Calcular através da tabela acima.	Administrar 50% do total nas primeiras 8 horas e os outros 50% em 16 horas. Reduzir velocidade de administração em caso de hipernatremia

## 35. GLAUCOMA DE ÂNGULO FECHADO

### a. CONSIDERAÇÕES ESPECIAIS DE AVALIAÇÃO

Os ataques em pacientes com estreitamento da câmara anterior podem ser precipitados em cinemas, lendo, após o uso de dilatadores de pupila ou anticolinérgicos inalatórios.

### b. QUADRO CLÍNICO

Apresentação com dor ocular ou cefaléia, visão nublada, halos coloridos ao redor de luzes, hiperemia conjuntival e pupila dilatada e fixa.

A pressão intra-ocular (PIO) está acima de 40 mmHg (normal de 10 a 20 mmHg).

Náuseas e vômitos são comuns.

### c. CONDUTA

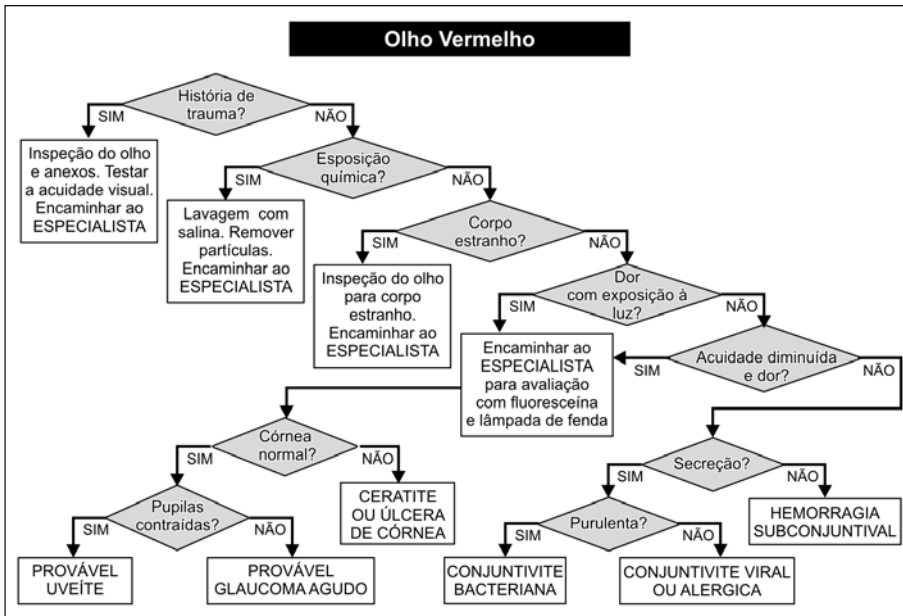
Reduzir a PIO.

Aplicar timolol colírio 0,5%, uma gota.

Encaminhar o paciente para consulta oftalmológica de urgência em hospital de referência.

## 36. OLHO VERMELHO

### a. ALGORITMO DO OLHO VERMELHO



Algoritmo de atendimento a pacientes com olho vermelho.

### b. CONDUTA

#### Lesão Abrasiva da Córnea

O diagnóstico é realizado com uma gota de fluoresceína no olho afetado visualizado na lâmpada de fenda. Deve ser encaminhado de preferência ao especialista.

O olho deve ser tratado com antibiótico e em seguida ocluído. A aplicação de colírio ciclopégico pode reduzir a dor.