

Urologia  
Fundamental

CAPÍTULO  
30

Fístulas Urogenitais

Fernando Gonçalves de Almeida  
João Paulo Zambon

### INTRODUÇÃO

Fístulas geniturinárias são conhecidas desde os primórdios da humanidade sendo uma condição associada à qualidade de vida extremamente insatisfatória do ponto de vista socioemocional. Estudos arqueológicos identificaram fístulas em múmias da corte real egípcia há cerca de 2.500 anos, sendo que o primeiro tratamento realizado com sucesso foi descrito na Suíça, no final do ano de 1600, por Fatio.

Didaticamente, fístulas urogenitais (FUGs) podem ser divididas em fístulas vesicovaginais (FVVs), fístulas ureterovaginais (FUVs), fístulas vesicouterinas (FVUs) e fístulas uretrovaginais (FURVs). Dentre todas as FUGs, FVVs são as mais comuns, com incidência que varia entre 0,3 a 2%.

Diagnóstico precoce e tratamento adequado têm como objetivos a correção e a reconstrução do trato geniturinário, bem como o retorno das pacientes às suas atividades habituais.

### ETIOLOGIA

Em países desenvolvidos, cirurgias ginecológicas são o principal fator etiológico, enquanto nos países pobres e em desenvolvimento assistência inadequada ao trabalho de parto ainda é a causa predominante. Dentre as cirurgias ginecológicas, histerectomia (HT) é responsável por 75% dos casos. FVVs pós-HT são mais comuns após HT laparoscópica (2,2/1.000), seguidas pela via abdominal (1,0/1.000) e vaginal (0,2/1.000).

Estima-se que 1% das HTs por neoplasia e 0,1% decorrentes de lesões benignas, como miomas, possam evoluir com algum tipo de FUG. Os principais fatores de risco são presença de cesárea prévia, endometriose e radioterapia pélvica. Outras causas de FUG incluem cirurgias gastrintestinais, neoplasias, doenças inflamatórias intestinais, corpo estranho e doenças autoimunes.

FUVs têm a HT como principal fator etiológico, sendo mais comuns após procedimentos radicais. Concomitância entre FVV e FUV pode ocorrer em 10 a 25% dos casos. Procedimentos endourológicos e traumas urológicos podem associar-se às FUVs, que são raras e suas principais etiologias são assistência inadequada ao trabalho de parto e acretismo placentário. Placentas acretas podem infiltrar a parede vesical posterior e dificultar o procedimento cirúrgico. FURVs são raríssimas e associam-se com traumas uretrais e

obstétricos com compressão da uretra contra o púbis.

### QUADRO CLÍNICO

O principal sintoma é a incontinência urinária pela vagina, que pode surgir imediatamente ou várias semanas após trauma cirúrgico ou obstétrico. Fístulas decorrentes de radioterapia podem surgir vários anos após exposição à radiação. Intensidade da perda urinária relaciona-se diretamente ao diâmetro e à localização do trajeto fistuloso. Tamanho dos orifícios fistulosos é diretamente proporcional à intensidade das perdas urinárias.

FVVs são as mais comuns dentre as FUGs. Em geral, surgem após HT por causa de lesão vesical não reconhecida no momento da cirurgia. Com lesão vesical ocorre formação de urinoma, que drena à vagina cerca de 10 a 15 dias após a cirurgia. FVVs com grandes orifícios fistulosos associam-se com perdas urinárias contínuas e insensíveis e; muitas vezes a paciente não apresenta micção (incontinência total). Fístulas menores podem permitir que a paciente acumule alguma quantidade de urina no interior da bexiga e conseqüentemente apresente micção. FVVs pós-cesárea geralmente associam-se a grandes orifícios fistulosos e seu diagnóstico e tratamento precoces podem proporcionar melhor qualidade de vida às pacientes.

FUVs têm incidência que varia entre 0,5 a 1%, sendo mais comuns após HTs radicais por neoplasias. Cirurgias ginecológicas são responsáveis por aproximadamente 50% das lesões ureterais. Outras causas incluem outras cirurgias pélvicas, ureteroscopia com litotripsia intracorpórea e traumas. Clinicamente, FUVs podem estar associadas a dor lombar, íleo prolongado, febre, sepse, urinoma, oligúria, anúria e elevação de creatinina no pós-operatório. Diagnóstico precoce é importante, pois facilita o tratamento e melhora o prognóstico. Após drenagem à vagina, FUV unilateral ocasiona perda urinária contínua, porém a micção está preservada devido ao enchimento vesical pelo ureter contralateral. Casos bilaterais são extremamente raros e, nesses casos, a paciente não tem micção espontânea.

Devemos suspeitar de FVU sempre que existir perda urinária intermitente pela vagina com ou sem hematúria. A causa mais comum de FVU é cesárea; outras causas incluem neoplasias, infecções, traumas obstétricos e cirurgias pélvicas. FUVs podem apresentar-se de maneira variada, sendo classificadas de acordo com a saída do fluxo menstrual: tipo I (síndrome de Youssef); amenorreia

e hematúria cíclica sem perda urinária; tipo II; menstruação preservada, hematúria cíclica e episódios constantes ou periódicos de incontinência; tipo III; menstruação preservada, ausência de hematúria cíclica e episódios constantes ou periódicos de incontinência.

Em FURVs próximas do colo vesical a perda de urina pode ser contínua, enquanto nas uretrais distais a incontinência urinária é intermitente, insensível e geralmente pós-miccional. Graças à proteção oferecida pelo púbis, lesões uretrais são incomuns.

## DIAGNÓSTICO

Exame físico deve ser minucioso na avaliação de mulheres com suspeita de FUG. Devem-se tentar identificar o orifício fistuloso vaginal, sua localização, tamanho, integridade da mucosa vaginal, sinais de infecção local e a presença de corpo estranho intravaginal. Nos casos em que não se consegue identificar orifício fistuloso, indica-se teste com infusão de azul de metileno uretral. Outra alternativa é a utilização de antissépticos urinários como piridium® ou sepurin®, que associam-se à alteração da coloração da urina, facilitando sua visualização nos casos de perdas urinárias.

Cistoscopia deve ser realizada em todos os pacientes com suspeita de FUG. O exame identifica local, tamanho e relação com orifícios ureterais. Nas FUGs suspeitas de malignidade e pós-radioterapia, biópsia da fístula é obrigatória.

Cistografia pode ajudar na identificação das FUVs, das FVV's e das FVUs, entretanto esse exame depende da experiência do técnico e tem alto índice de falso-negativo, principalmente em fístulas com pequeno diâmetro.

Em pacientes com suspeita de FVU, nos quais outros exames não foram conclusivos, histerografia pode ajudar no diagnóstico. Histeroscopia é o melhor exame para identificação das FVU e possibilita a realização de biópsias nos casos suspeitos de malignidade.

Concomitância entre FVV's e FVUs pode ocorrer em 20 a 25 % dos casos. Tomografia com reconstrução do trato urinário e urografia excretora têm como objetivo avaliar o trato urinário superior e as condições dos ureteres. Caso esses exames não sejam conclusivos, indica-se a realização de pielografia ascendente antes da intervenção cirúrgica.

Recentemente, descreveu-se a utilização de ultrassonografia (US) transvaginal com 100% de sucesso no diagnóstico de FUV. Esses resultados são superiores aos

da cistoscopia e da uretrocistografia, que têm sensibilidades de 93% e 60%, respectivamente. Apesar dos bons resultados, mais estudos necessitam ser realizados para determinar o papel da US no diagnóstico das FUGs. Ressonância magnética também é um bom método na avaliação diagnóstica.

### Tratamento conservador das FUGs

Pode ser realizado com utilização de sonda vesical de demora ou da fulguração do trajeto fistuloso com cauterio ou Nd YAG laser. Nas fístulas pequenas, não infectadas, bem vascularizadas e não irradiadas pode-se tentar esse tipo de tratamento. Utilização de cremes à base de estrogênio pode melhorar as condições locais da mucosa vaginal e facilitar o processo de cicatrização.

Tratamento das FUVs com cateter ureteral tipo duplo J pode ser uma alternativa para pacientes com alto risco cirúrgico, porém as taxas de sucesso são muito reduzidas. Na maioria das vezes, FURVs e FUVs são tratadas com cirurgia.

### Tratamento cirúrgico

Cirurgias para correção das FUGs devem ser realizadas por cirurgiões experientes e habituados aos detalhes técnicos do procedimento, pois a melhor oportunidade para cura está na primeira cirurgia. Tratamento cirúrgico de FVV, por exemplo, apresenta taxas de sucesso superiores a 90% na primeira intervenção.

## Abordagem precoce versus abordagem tardia

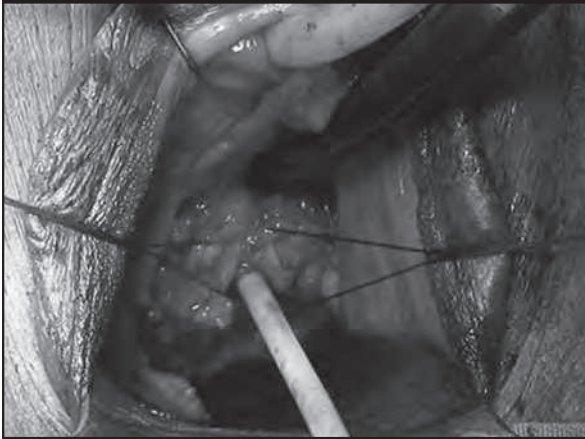
Abordagem das FVV's dependem basicamente das condições locais dos tecidos. Abordagem precoce das FVV's tem sido preconizada pela maioria dos autores, pois associa-se à melhor recuperação das pacientes, proporcionando melhor qualidade de vida. Nas fístulas infectadas e após radioterapia, indica-se intervenção tardia, pois é necessária a recuperação tecidual adequada para programação cirúrgica.

## Via de acesso vaginal versus via de acesso abdominal

Abordagem cirúrgica por via vaginal associa-se à alta hospitalar mais precoce e menos morbidade se comparada à via abdominal. No planejamento tera-

pêutico, fatores como tamanho, localização, presença de infecção associada e necessidade de realização de outros procedimentos devem ser considerados (Figura 1).

**Figura 1 – Acesso vaginal – orifício fistuloso.**



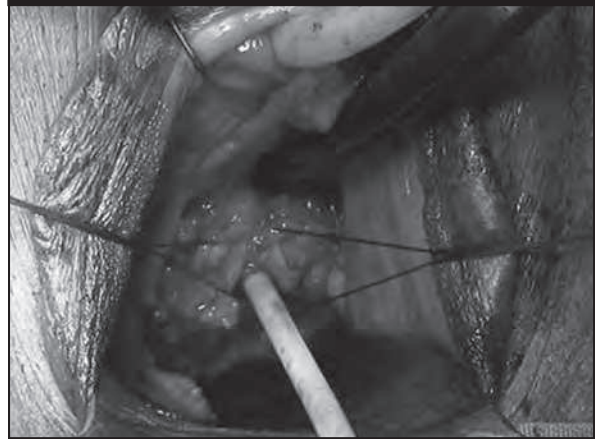
Indica-se correção por via abdominal para FUVs concomitantes à necessidade de reimplante ureteral ou quando houver estenose vaginal e atrofia da mucosa com impossibilidade de acesso via vaginal. A escolha da via de acesso depende principalmente da experiência do cirurgião.

No estudo realizado por Raz et al., observou-se taxa de sucesso de 95% na correção das FUVs por via vaginal após dez anos de seguimento. Almeida et al. obtiveram taxa de cura de 100% nas pacientes tratadas por via vaginal. Nesse estudo, a alta hospitalar foi mais precoce, a morbidade e o uso de analgésicos foi menor nos casos operados por via vaginal comparados à via abdominal.

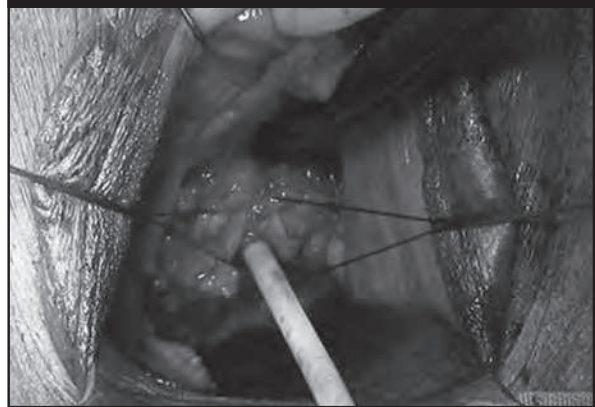
### Princípios cirúrgicos nos tratamentos das FUGs

Alguns princípios no tratamento das fístulas devem sempre ser obedecidos: sutura em múltiplas camadas, não interposição de suturas, sutura sem tensão e utilização de fios absorvíveis. Nas fístulas pós-radioterapia associadas à infecção local, obstétricas e maiores que 3 cm, indica-se sempre interposição de tecidos. Pode-se utilizar gordura dos grandes lábios, omento, peritônio, mucosa labial etc. A escolha do tecido para ser interposto depende

**Figura 2 – Retalho peritoneal.**



**Figura 3 – Flap de mucosa vaginal.**



basicamente da localização da fístula e da experiência do cirurgião (Figuras 2 e 3).

### Cirurgias minimamente invasivas

Alguns autores relatam taxas de sucesso acima de 80% no tratamento das FUVs por via laparoscópica com ou sem auxílio de robô. Na maioria dos estudos as casuísticas são pequenas e a experiência com cirurgia robótica no tratamento das FUGs não é grande, porém surge como mais uma opção minimamente invasiva para seu tratamento.

### CONCLUSÕES

Diagnóstico precoce é necessário para que se faça um planejamento terapêutico adequado. A via cirúrgica de acesso no tratamento das FUGs depende da experiência do cirurgião e a primeira intervenção é a mais importante. O objetivo principal no tratamento é proporcionar qualidade de vida satisfatória às pacientes.

## LEITURA RECOMENDADA

1. Derry DE. Note on five pelves of women of the eleventh dynasty in Egypt. *J Obstet Gynaecol Br Emp.* 1935;42:490-3.
2. Eilber KS, Kavaler E, Rodriguez LV, Rosenblum N, Raz S. Ten-year experience with transvaginal vesicovaginal fistula repair using tissue interposition. *J Urol.* 2003;169:1033-6.
3. Blaivas JG, Heritz DM, Romanzi LJ. Early versus late repair of vesicovaginal fistulas: vaginal or abdominal approaches. *J Urol.* 1995;153:1110-2.
4. Wall LL, Karshima JA, Kirschner C, Arrowsmith SD. The obstetric vesicovaginal fistula : characteristics of 899 patients from Jos, Nigeria. *Am J Obstet Gynecol.* 2004;190:1011-9.
5. Melamud O, Eichel L, Turbow B, Shanberg A. Laparoscopic vesicovaginal fistula repair with robotic reconstruction. *Urology.* 2005;65:163-6.
6. Nesrallah LJ, Srougi M, Gittes RF. The O'Connor technique: the gold standard for supratrigonal vesicovaginal fistulas repair. *J Urol.* 1999;165:566-8.
7. Zambon JP, Batezini NS, Pinto ER, Skaff M, Girotti ME, Almeida FG. Do we need new surgical techniques to repair vesico-vaginal fistulas. *Int Urogynecol Pelvic Floor Dysfunc.* 2010;21(3):337-42.
8. Myklos JR, Sobolewski C, Lucente VR. Laparoscopic management of recurrent vesicovaginal fistula. *Int Urogynecol J Pelvic Floor Dysfunc.* 1999;10:116-7.
9. Melamud O, Eichel L, Turbow B, Shanberg A. Laparoscopic vesicovaginal fistula repair with robotic reconstruction. *Urology.* 1999;65:163-6.
10. Sundaram BM, Kalidasan G, Hemal AK. Robotic repair of vesicovaginal fistula: case series of 5 patients. *Urology.* 2006;67:970-3.