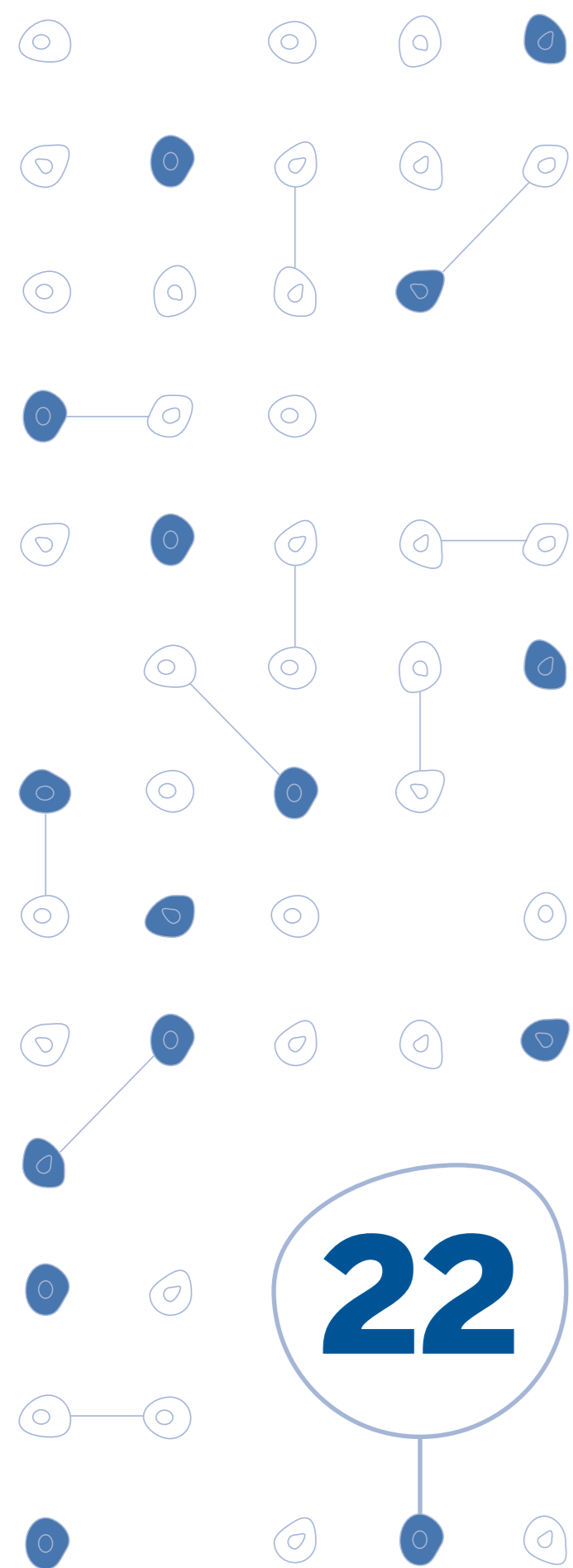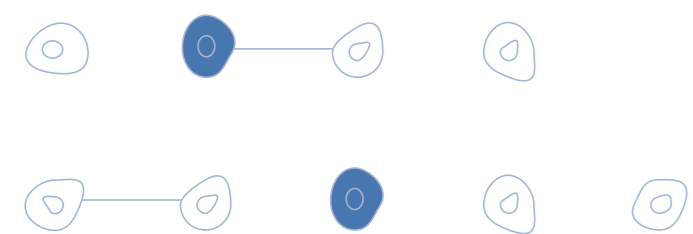


Hemorragias do 3º trimestre



Descrição

Patologias causadoras de hemorragia do 3º trimestre

As principais são:

- Placenta prévia
- Descolamento Prematuro de Placenta (DPP)
- Ruptura de seio marginal
- Ruptura de vasa prévia
- Lesões cervicais, cervicites, pólipos e Ca de colo uterino
- Lesões vaginais e vulvares

Algumas dessas patologias podem ser diagnosticadas apenas com exame clínico ou vaginal por meio do exame especular. O toque vaginal deve ser evitado.

Placenta prévia

Definição

Implantação e desenvolvimento da placenta no segmento inferior do útero.

Incidência

De 1%, mas vem crescendo pelo aumento do número de cesáreas.

Classificação

Placenta prévia centro-total
Recobre totalmente o orifício interno do colo do útero.

Placenta prévia centro-parcial
Recobre parcialmente o orifício interno do colo do útero.

Placenta prévia marginal
A borda placentária margeia o orifício interno do colo do útero.

Placenta prévia lateral
Embora implantada no segmento inferior do útero, não alcança o orifício interno do colo.

Etiologia

Fatores etiológicos associados:

- Cesáreas anteriores
- Idade materna avançada
- Multiparidade
- Curetagens repetidas
- Cirurgias uterinas
- Gemelaridade
- História pregressa de placenta prévia

Descrição

Descolamento prematuro de placenta (DPP)

Definição

Separação da placenta de sua inserção normal antes da expulsão fetal.

Etiologia

É desconhecida.

Ruptura uterina

Definição

Separação de todas as camadas uterinas com saída de parte ou de todo o feto da cavidade uterina, causando uma grave hemorragia interna, taquicardia e hipotensão.

Diagnóstico

Placenta prévia

Quadro clínico

Sangramento genital indolor sem causa aparente, de coloração vermelha viva, recorrente e de gravidade progressiva.

Roteiro diagnóstico

É baseado no quadro clínico associado ao exame ultra-sonográfico pélvico e/ ou transvaginal e só deve ser firmado no 3º trimestre devido ao fenômeno da "migração" ou subida placentária.

A placenta prévia pode estar associada com o acretismo placentário, principalmente quando há cesárea anterior. No pré-natal deve ser pesquisada essa possibilidade através de ultrasonografia com doppler e, se necessário, complementada pela ressonância magnética.

Na possibilidade de acretismo, o parto deve ser programado com apoio da radiologia intervencionista (*vide protocolo hemorragia pós-parto*).

Descolamento prematuro de placenta (DPP)

O diagnóstico é eminentemente clínico.

A ultra-sonografia pode auxiliar no diagnóstico diferencial com placenta prévia e confirma a vitalidade ou não do feto.

A cardiocardiografia identifica sinais de sofrimento fetal com bradicardia, diminuição da variabilidade e Dips tipo II.

Quadro clínico

- Dor súbita e intensa principalmente em localização de fundo uterino
- Perda sanguínea vaginal em 80% dos casos
- Pode haver anemia, hipotensão e choque
- Parada da movimentação fetal
- Coagulopatia por consumo local e coagulação intra-vascular disseminada (CIVD)

Diagnóstico

Exame físico

- Aumento do tônus uterino (hipertonia), algumas vezes associado a hiperatividade uterina (polissistolia)
- Ao toque, a bolsa das águas geralmente é tensa
- Os batimentos cardíacos fetais são de difícil ausculta ou mesmo podem estar ausentes
- A paciente pode apresentar sinais de pré-choque ou choque hipovolêmico que, às vezes, não condizem com a perda sanguínea vaginal
- Podem aparecer sinais indiretos de CIVD, como petéquias, equimoses e hematomas

Condições associadas ao DPP

- Síndromes hipertensivas (principal fator)
- Descompressão uterina abrupta
- Traumas abdominais externos
- Tumores uterinos (leiomiomas)
- Malformações uterinas
- Multiparidade
- Tabagismo
- Uso de cocaína
- Trombofilias
- Antecedentes de DPP em gestação anterior

Exames laboratoriais durante a conduta no DPP

• Avaliação laboratorial da intensidade da anemia através de hemograma completo

- Avaliação da coagulação
 - :: Teste de Weiner (formação e dissolução de coágulo)
 - :: Coagulograma completo com plaquetas (plaquetas inferiores a 100.000 mm e TTPA elevado são sinais de CIVD)
 - :: Fibrinogênio plasmático (quando menor que 100 mg% indica coagulopatia de consumo)

- Avaliação da função renal (uréia e creatinina)
- Avaliação metabólica e de função respiratória pela gasometria arterial

Ruptura uterina

O diagnóstico é clínico.

Tratamento

Placenta prévia - Conduta

Deve-se evitar o toque vaginal. Quando realizado, exige ambiente onde seja possível realizar uma intervenção de emergência.

A conduta é definida de acordo com a idade gestacional e as condições maternas e fetais.

Gestação pré-termo com sangramento discreto

- Internação instituída via parenteral
- Controle de sinais vitais maternos
- Controle de sangramento vaginal
- Comunicar o banco de sangue
- Controle de vitalidade fetal
- Administrar corticóides entre 26 semanas e 34 semanas (*vide protocolo de corticoterapia*)

Gestação pré-termo com hemorragia grave

- Resolução do parto por cesárea

Gestação 36 semanas ou mais

- Resolução do parto por cesárea

Observações

Em placentas prévias centro-totais, mesmo com feto morto, a interrupção é por cesárea.

Todas essas pacientes exigem cuidados especiais no pós-parto imediato, sendo prudente encaminhá-las à UTI.

Tratamento

DPP

- Os cuidados vitais maternos devem ser rápidos e concomitantes à interrupção da gestação
- Encaminhar a paciente para o centro obstétrico
- Cateterização venosa. De acordo com a gravidade, utiliza-se cateter periférico ou intracath
- Sondagem vesical para avaliação do volume urinário e da função renal
- Oxigênio úmido em máscara aberta
- Monitorização contínua da PA, frequência cardíaca e diurese

Conduta no DPP

Estabilização da paciente

O propósito é promover reposição volêmica para manter a perfusão tecidual e evitar o choque. A reposição volêmica deve ser feita o mais precocemente possível com cristalóides, papa de hemácias, plasma fresco, crioprecipitados, plaquetas e fator VII recombinante.

Conduta obstétrica

Cesariana com feto vivo ou morto e em qualquer idade gestacional.

Admite-se o parto vaginal em gestante em condições estáveis em fase adiantada do trabalho de parto, realizando amniotomia e indução do parto, com ocitocina por período máximo de 2 horas.

Após o parto encaminhar a paciente à UTI.

Ruptura uterina - conduta

Laparotomia imediata, com sutura das lacerações ou histerectomia. Persistindo o sangramento solicitar apoio da radiologia intervencionista.